

P. Renzulli¹ · I. Winiger¹ · R. Weimann² · P. Berg^{3,4} · M. Gugger⁴ · D. Candinas¹

¹ Klinik für Viszerale und Transplantationschirurgie, Inselspital, Universität Bern

² Institut für Pathologie, Inselspital, Universität Bern

³ Pneumologische Gemeinschaftspraxis Erlangen-Höchstadt

⁴ Klinik für Pneumologie, Inselspital, Universität Bern

Husten, Rhinitis, Fieber, hämorrhagischer Schock

Anamnese

Ein 65-jähriger Patient litt unter einem persistierenden pulmonalen Infekt mit trockenem Husten, Rhinitis, Fieber, Müdigkeit und deutlichem Krankheitsgefühl. Keine Hämoptyse. Eine durch den Hausarzt begonnene Antibiotikatherapie mit Amoxicillin und Clavulansäure in Kombination mit einer Inhalationstherapie mit Budesonid und Formoterol brachte keine Linderung. Erst nach Initialisierung einer Steroidtherapie mit Prednisolon 20 mg p.o./Tag zeigte sich eine leichte Verbesserung des Allgemeinzustandes.

Etwa 1 Monat nach Symptombeginn klagte der Patient nach einer heftigen Hustenattacke über plötzliche stärkste Abdominalschmerzen. Der Hausarzt fand einen hypotonen und zentralisierten Patienten vor. Bei Verdacht auf ein rupturierendes Aortenaneurysma erfolgte die notfallmäßige Einweisung in die Universitätsklinik.

Diagnostik

Klinischer Befund. Patient wach, ansprechbar, allseits orientiert (GCS 15). Zeichen des Kreislaufschocks mit Hypotonie (80/40 mmHg), Tachykardie (120/min) und Zentralisierung. Tachypnoe (20/min), symmetrische Lungenausku- lation, keine Zyanose. O₂-Sättigung 96% bei 4 l O₂ nasal.

Labor. Hämoglobin 110 g/l (Normbereich 135–168 g/l), Thrombozyten 687 G/l, Leukozyten 22,3 G/l, C-reaktives Prote-

in 91 mg/l (Normbereich <5 mg/l), BSG 85 mm/h, Natrium 137 mmol/l, Kalium 4,8 mmol/l, Kreatinin 119 µmol/l, INR venös 1,34, Quick venös 54% (70–130%).

Ultraschalluntersuchung. („Focused Assessment with Sonography for Trauma“, FAST) Nachweis von freier Flüssigkeit intraabdominal (perihepatisch, im Morrison-Pouch, perisplenisch).

Thoraxröntgen. Fleckförmige bilaterale, zentral betonte infiltrativ imponierende Verdichtungen (■ Abb. 1).

CT-Thorax. Bilateral multiple fleckförmige Konsolidationen in allen Lungenabschnitten mit spikulären Ausziehungen und positivem Bronchopneumogramm. Einschmelzungen sowie noduläre Veränderungen in der gesamten Lunge. Ausschluss eines thorakalen Aortenaneurysmas (■ Abb. 2a, b).

CT-Abdomen. Aktiv blutende Milzruptur mit Hämato-peritoneum. Massives, subkapsulär betontes Milzhämatom mit aktivem Kontrastmittelaustritt in der Spätphase. Multiple kortikale Nierenläsionen beidseits, vereinbar mit Angiomyolipomen. Ausschluss eines abdominalen Aortenaneurysmas (■ Abb. 3, 4).

Hier kann auch Ihr Fall dargestellt werden!

Haben Sie Anregungen oder eine interessante Falldarstellung? Senden Sie diese bitte an:

PD Dr. F. Joachim Meyer
 Medizinische Klinik und Poliklinik
 Abt. Innere Medizin III
 Im Neuenheimer Feld 410
 69120 Heidelberg
 Joachim.Meyer@
 med.uni-heidelberg.de

Dr. Thomas E. Wessendorf
 Ruhrlandklinik
 Tüschener Weg 40
 45239 Essen
 thomas.wessendorf@
 ruhrlandklinik.de

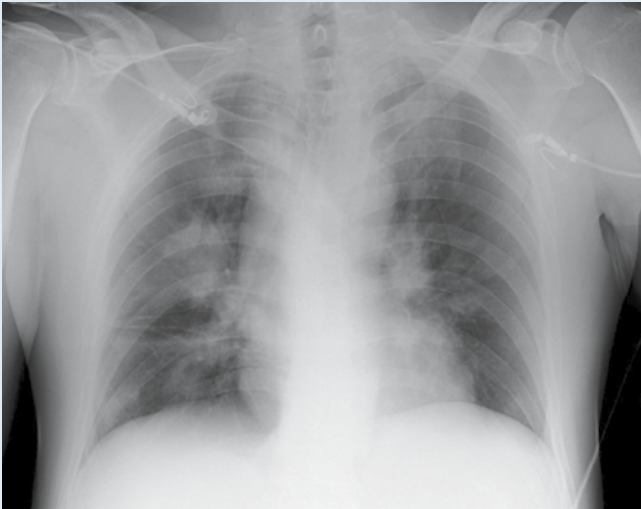

Abb. 1 ▲ Thoraxröntgen, liegend, am Eintrittstag. Pulmonale Konsolidationen

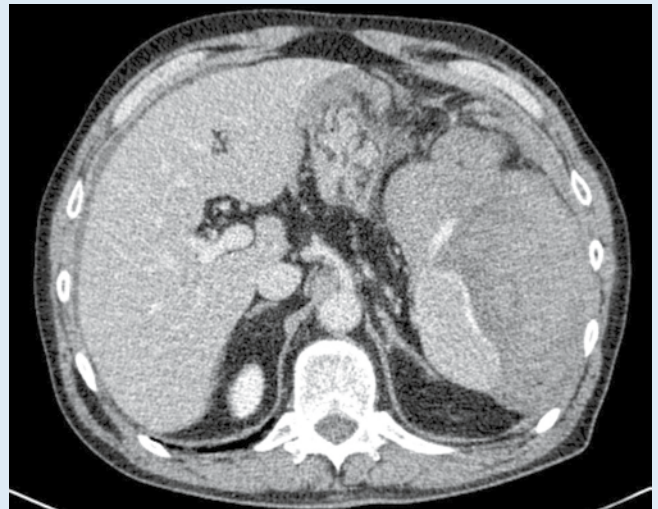


Abb. 3 ▲ CT-Abdomen: Milzruptur mit Kontrastmittelaustritt

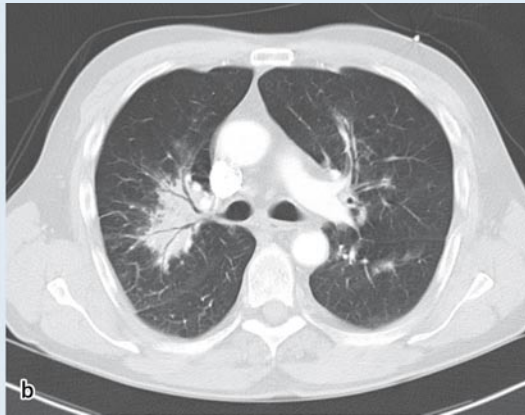
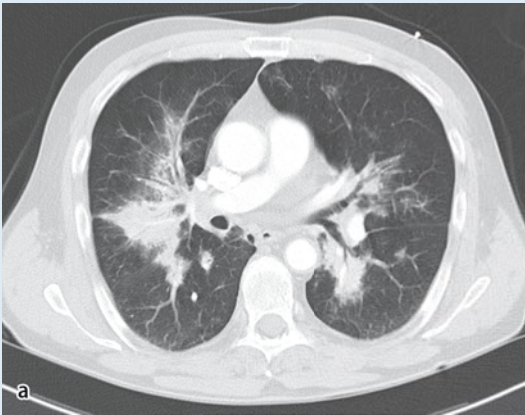


Abb. 2 ◀ a, b CT-Thorax: pulmonale Konsolidationen

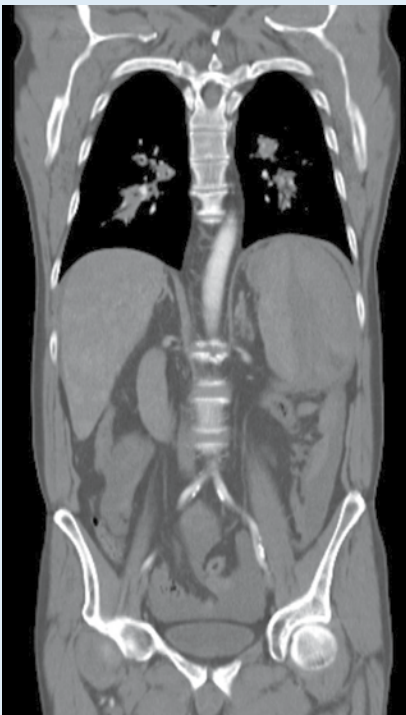


Abb. 4 ◀ CT-Thorax-Abdomen: pulmonale Konsolidationen, Milzruptur

Ihre Diagnose? ▶

➤ Diagnose: Atraumatische Milzruptur bei Wegener-Granulomatose

Bei persistierender Kreislaufinstabilität und fortgesetzter Gabe von Blutprodukten wurde die Indikation zur umgehenden Laparotomie gestellt. Bis zum Operationsbeginn erhielt der Patient 7 Erythrozytenkonzentrate.

Operation

Zugang zum Abdomen über eine mediale Laparotomie. Die Revision zeigte eine Milzruptur sowie große Mengen Blutkoagula im gesamten Bauchraum. Die Milzkapsel wurde durch ein großes subkapsuläres Hämatom vom Parenchym abgelöst. Die Splenektomie konnte problemlos durchgeführt werden. Zusätzliche intraabdominelle Pathologien lagen nicht vor.

Verlauf

Bezüglich der abdominalen Operation zeigte der Patient einen völlig problemlosen Verlauf. Der Kostaufbau konnte bei guter Darmtätigkeit rasch durchgeführt werden. Am 10. postoperativen Tag erfolgten die routinemäßigen Postsplenektomie-Impfungen. Aufgrund des Thoraxröntgenbildes bei Eintritt wurde die Diagnose einer Pneumonie gestellt. Trotz der postoperativ fortgeführten Antibiotikatherapie persistierten eine schwere Dyspnoe und Tachykardie. Auch zeigten sich keine Normalisierung der Entzündungswerte sowie keine Verbesserung der radiologisch nachweisbaren Infiltrate. Dies veranlasste uns zur interdisziplinären Ausweitung der Diagnostik.

Weiterführende Diagnostik

Urinstatus. Mikrohämaturie: Erythrozyten: >100 (Referenzbereich: <5/μl), Protein: 15–50 mg/dl (Referenzbereich: <15 mg/dl).

Urinsediment. Leukozyten: >100, Erythrozyten: 15–50, hyaline Zylinder, Protein erhöht.

Bronchoskopie. Schleimhautulzerationen und Stenosierungen im Bereich des rechten Oberlappenbronchus (▣ **Abb. 5a**), Schleimhautulzerationen im medialen Bereich des proximalen Oberlappenbronchus links (▣ **Abb. 5b**). Entzündliche Verengung des apikoanterioren Oberlappensegmentes mit 80% Stenosierung.

Mikrobiologie. Sputum: obere Atemwegsflora; Bronchialspülflüssigkeit: unspezifische Mikrobiologie.

Zytologie. Bronchialspülflüssigkeit: kein Nachweis von malignen Zellen.

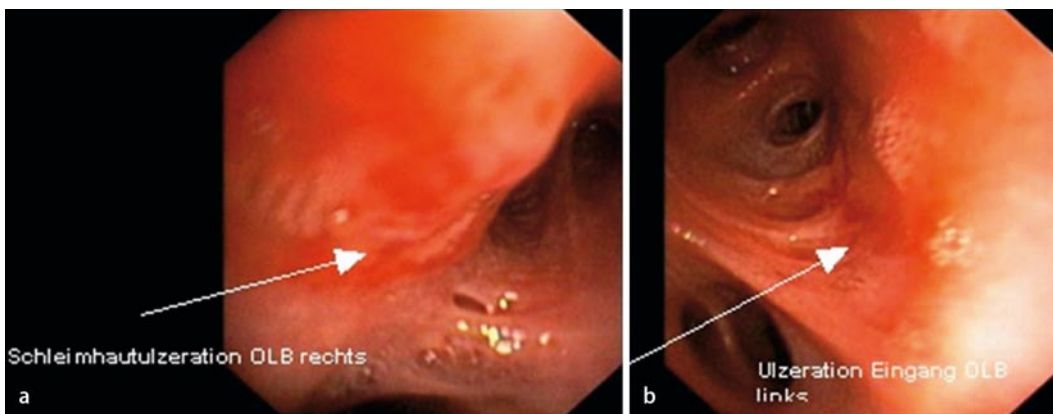


Abb. 5 ◀ **a, b** Bronchoskopie: Schleimhautulzerationen

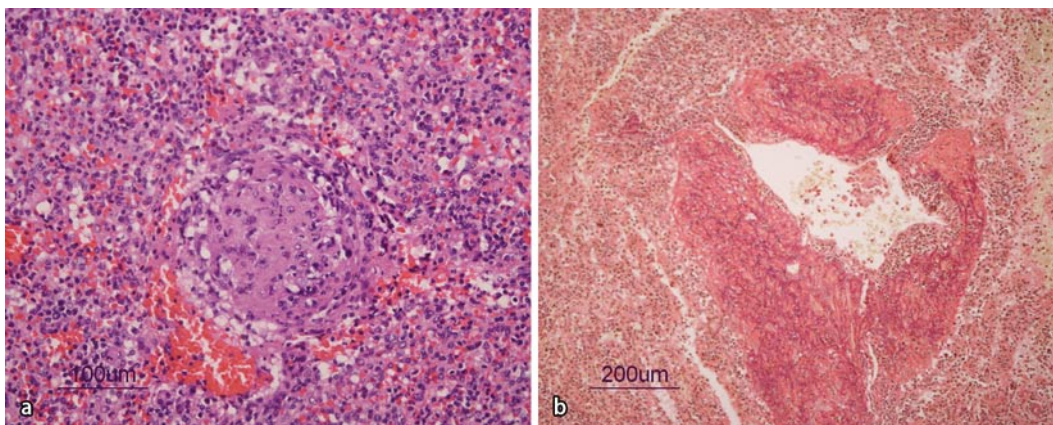


Abb. 6 ◀ Histologie der Milz. **a** Obliterierte Vasculitis unter dem Bild eines epitheloidzelligen Infiltrates (HE-Färbung). **b** Sektorielle Wanddestruktion und lymphozytenprädominante Entzündung (EvG-Färbung)

Bronchiallavage Flowzytometrie. Stark erhöhte Neutrophile, mäßig erhöhte Eosinophile, normale CD4/CD8-Ratio der T-Zellen.

Punktat Pleuraerguss. Glukose 7,26 mmol/l, Protein total: 23,8 g/l, Zytologie: Erythrozyten (+++), Lymphozyten (+), Mesothelien/Schaumzellen (+), keine auf maligne Neoplasie verdächtige Zellen nachgewiesen.

Serologie. Hepatitis B und C: negativ, humane Immundefekt-Viren Typ 1 und 2: negativ, Cytomegalovirus: negativ, Epstein-Barr-Virus: positiv im Sinne einer früher durchgemachten Infektion.

Antikörperanalytik. cANCA („Anti-Neutrophil-Cytoplasmic-Antibodies“): positiv, Titer: 1:1280 (Methode: indirekte Immunfluoreszenz, Referenzbereich: Titer 1:80), cANCA (Proteinase-3): 76 E, stark erhöht (Methode: ELISA, Referenzbereich: <20 E), pANCA negativ, pANCA (Myeloperoxidase): 4 E, negativ (Referenzbereich <20 E). Zellkerne (ANA), dsDNS (nativ), RNP, Sm, Rheumafaktor, Goodpasture-Antikörper (rapid): alle negativ.

Histologie. Milz leicht vergrößert (13×7×3 cm), 130 g, initiale Histologie unauffällig. Zweitbericht nach Erhalt des positiven cANCA-Resultates: proliferative und nekrotisierende transmurale Vaskulitis, teils mit Thrombosierung bzw. vaskulärer Obliteration der Gefäße, kleine Granulome, vereinbar mit lienaler Beteiligung bei Wegener-Granulomatose (■ Abb. 6a, b).

Konsilien. Ophthalmologie, Dermatologie: keine Anhaltspunkte für Wegener-Granulomatose.

Nephrologie: Verdacht auf renale Beteiligung bei Mikrohämaturie.

HNO: keine Anhaltspunkte für Wegener-Granulomatose, Nasennebenhöhlenbiopsien unauffällig.

Therapie

Remissionsinduktion mit Methylprednisolon 500 mg/Tag i.v. für 3 Tage, dann Cyclophosphamid 100 mg/Tag p.o. und

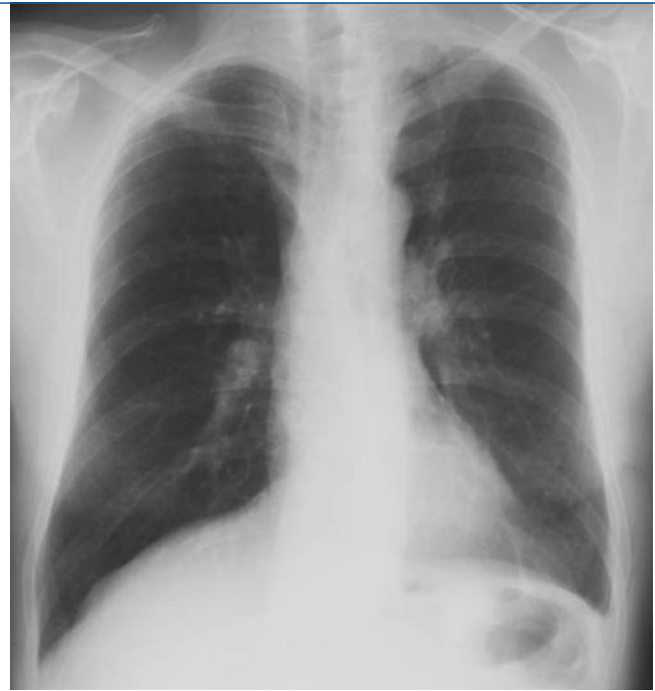

Abb. 7 ▶ Thoraxröntgen, 6 Monate postoperativ: vollständige Regredienz der pulmonalen Veränderungen

Prednison 60 mg/Tag in absteigender Dosierung bis aktuell 7,5 mg. Nach 3 Monaten erfolgte die Umstellung auf Mycophenolat-Mofetil 2-mal 1 g/Tag p.o. unter gleichzeitiger *Pneumocystis-jirovecii*-Pneumonie-Prophylaxe mit Trimethoprim/Sulfamethoxazol 3-mal wöchentlich. Unter dieser immunsuppressiven Therapie zeigte sich eine rasche Besserung des Allgemeinzustandes. Radiologisch konnte eine vollständige Regredienz der pulmonalen Veränderungen festgestellt werden (■ Abb. 7). Die cANCA normalisierten sich nach 6 Monaten auf einen Titer unter 1:80.

Diskussion

Definition

Die Wegener-Granulomatose (M. Wegener) wurde erstmals 1939 beschrieben [1]. Es ist eine seltene Erkrankung mit einer jährlichen Inzidenz von 0,5/100.000 und einer Prävalenz von 3–5/100.000. Das mittlere Manifestationsalter liegt zwischen dem 40. und dem 50. Lebensjahr.

Es handelt sich um eine granulomatöse, nekrotisierende cANCA-assoziierte Vaskulitis der kleineren und mittleren Blutgefäße, die am häufigsten den Respirationstrakt und in etwa 80% die Nieren betrifft [2]. Der Nierenbefall und die daraus resultierende Niereninsuffizienz

stellen den entscheidenden prognostischen Faktor dar. Grundsätzlich kann die Wegener-Granulomatose jedoch jedes Organ betreffen. Man unterscheidet eine limitierte Krankheitsform mit isoliertem Befall der oberen und unteren Atemwege und der Lunge sowie eine systemische Verlaufsform mit multiplem Organbefall. Dementsprechend mannigfaltig ist die klinische Präsentation. Die Ätiologie der Erkrankung ist nicht geklärt. Unbehandelt beträgt die mittlere Lebenserwartung nach Auftreten erster Symptome weniger als 1 Jahr. Die aktuell gültigen diagnostischen Kriterien sind in ■ Tab. 1 zusammengefasst [3].

Klassifikation

Gemäß der Chapel-Hill-Nomenklatur systemischer Vaskulitiden gehört die Wegener-Granulomatose zusammen mit dem Churg-Strauss-Syndrom, der mikroskopischen Polyangiitis, der Schönlein-Henoch-Purpura und der kutanen leukozytoklastischen Angiitis zur Gruppe der Vaskulitiden kleiner Gefäße [4, 5].

Atraumatische Milzruptur

Die nachträgliche detaillierte Erhebung der Anamnese ergab beim Patienten keinerlei Hinweise auf ein stattgehabtes Trauma. Einzig die starke Hustenatta-

Tab. 1 Diagnostische Kriterien der Wegener-Granulomatose [3]

1. Nasale oder orale Entzündung: Schmerzhafte/schmerzlose orale Ulzerationen oder eitriger/blutiger nasaler Ausfluss
2. Pulmonale Veränderungen im Röntgenbild: Noduläre Veränderungen oder konstante pulmonale Infiltration mit Kavernenbildung
3. Nephritisches Urinsediment: Erythrozyturie >5 Erythrozyten/Gesichtsfeld, Erythrozytenzylinder
4. Biopsisch nachgewiesene granulomatöse Entzündung der Gefäßwand oder im peri- und extravaskulären Gewebe
Das Vorhandensein von mindestens 2 dieser 4 Kriterien macht eine Wegener-Granulomatose wahrscheinlich. Die Sensitivität beträgt 88%, die Spezifität 92%.

Tab. 2 Differenzialdiagnose der atraumatischen Milzruptur

Virale Ursachen	Infektiöse Mononukleose, Mumps, Hepatitis A, Denguefieber, Zytomegalie, Röteln, Windpocken, Influenza, Aids, virusassoziiertes hämophagozytäres Syndrom
Bakterielle Ursachen	Staphylokokken, Streptokokken, Clostridien, Actinomykose, Pseudomonas, Salmonellen, Enterobacter, Campylobacter, Haemophilus influenza, Tularämie, Brucellosen, Legionellen, Tuberkulose
Protozoale Ursachen	Malaria, Kala-Azar
Hämatologische Ursachen	Hämophilie, Afibrinogenämie, Faktor-XIII-Mangel, Protein-S-Mangel, idiopathische thrombozytopenische Purpura, hämolytische Anämie, Polycythaemia vera, Leukämie, Lymphom, Myelofibrose, multiples Myelom
Metabolische Ursachen	Amyloidose, M. Wilson, M. Gaucher, Niemann-Pick-Erkrankung
Medikamentöse Ursachen	Heparin, Warfarin, Streptokinase, Granulozyten koloniestimulierender Faktor, Ticlopidine, Dicumarol
Lokale Ursachen	Milzzysten, Angiomatose der Milz, Peliosis lienis, Milzvenenthrombose, portale Hypertension, neoplastische Affektionen der Milz
Diverse Ursachen	Urämie, akute und chronische Pankreatitis, Schwangerschaft, systemischer Lupus erythematodes, rheumatoide Arthritis, Polyarteritis nodosa, Wegener-Granulomatose, Ehlers-Danlos-Syndrom, Phäochromozytom, Leberzirrhose, hepatozelluläres Karzinom, Sarkoidose, M. Crohn

Tab. 3 Atraumatische Milzruptur bei Wegener-Granulomatose

Publikation	Alter (Jahre)	Geschlecht	Trauma	Gewicht der Milz (g)
McCain et al. [11]	66	Männlich	Nein	„Normales Gewicht“
Franssen et al. [12]	61	Männlich	Nein	100
Hawley et al. [13]	60	Männlich	Nein	190
Eigener Fall	65	Männlich	Nein	130

Normalgewicht der Milz: 150–200 g

cke kann als Mikrotrauma gewertet werden. Es handelt sich also um eine atraumatische Milzruptur. Multiple Erkrankungen kommen als Ursache einer atraumatischen Milzruptur infrage (■ Tab. 2.). Die häufigsten Grunderkrankungen sind diesbezüglich die infektiöse Mononukleose, die Malariainfektion sowie Leukämien [6, 7]. Die Wegener-Granulomatose kann grundsätzlich auch die Milz betreffen, ein Milzbefall ist jedoch selten und bleibt häufig asymptomatisch [8]. Es bestehen vereinzelte Kasuistiken, die einen Milzinfarkt [8, 9] oder ein Milzhämatom

[10] bei splenischer Mitbeteiligung beschreiben. Eine eigentliche Milzruptur scheint jedoch ein sehr seltenes Ereignis zu sein. In der Literatur finden sich lediglich 3 Fallbeschreibungen von Patienten mit atraumatischer Milzruptur in Assoziation mit einer Wegener-Granulomatose [11, 12, 13]. Eine Splenomegalie lag jeweils nicht vor (■ Tab. 3).

Operationsindikation

Kreislaufinstabilität und fortgesetzter Bedarf an Blutprodukten (>4 Erythro-

zytenkonzentrate/24 h) sind bei der traumatischen Milzruptur klare Indikationen zur Splenektomie. Bei polytraumatisierten Patienten und Patienten, die zwingend eine therapeutische Antikoagulation benötigen, wird die Indikation zur Splenektomie selbst bei Kreislaufstabilität häufig gestellt. Bei etwa der Hälfte der Patienten mit einer isolierten Milzruptur kann jedoch bei entsprechender Kreislaufstabilität ein konservatives Vorgehen gewählt werden.

Bei der atraumatischen Milzruptur, die auch als spontane Milzruptur bezeichnet wird, liegt jedoch eine andere Konstellation vor. In Analogie zur Orthopädie (→ pathologische Fraktur) handelt es sich hier vielmehr um eine „pathologische“ Ruptur, basierend auf einer die Milz umfassenden Krankheitsprozess. Ist die Grunderkrankung bekannt und liegt eine Kreislaufstabilität vor, so kann in Einzelfällen ein konservativer Therapieversuch gerechtfertigt sein. Als Beispiele hierfür können die atraumatischen Milzrupturen im Rahmen der infektiösen Mononukleose [14, 15] sowie der Malaria [16] angeführt werden. Ist die zugrunde liegende Erkrankung jedoch nicht bekannt, so kann die Splenektomie schon allein aus Gründen der Diagnosesicherung indiziert sein, zumal etliche Rupturen auf einem malignen Krankheitsprozess basieren (■ Tab. 2).

Therapeutisches Konzept

— **Entscheidend für die Prognose des Patienten ist der rasche Beginn der Immunsuppression.**

Die Remissionsinduktion erfolgt mit hoch dosierten Steroiden sowie Cyclophosphamid. Nach etwa 3 Monaten kann die Remissionserhaltung mit niedrig dosierten Steroiden in Kombination mit Azathioprin, Methotrexat oder Mycophenolat-Mofetil erfolgen [17, 18, 19].

Korrespondenzadresse

Dr. P. Renzulli
Klinik für Viszerale und Transplantationschirurgie, Inselspital, Universität Bern
3010 Bern
Schweiz
pietro.renzulli@insel.ch

Interessenkonflikt. Der korrespondierende Autor gibt an, dass kein Interessenkonflikt besteht.

Literatur

- Wegener F (1939) Über eine eigenartige rhinogene Granulomatose mit besonderer Beteiligung des Arteriensystems und der Nieren. *Beitr Pathol Anat* 102: 36–68
- Kolyvanos Naumann U, Käser L, Vetter W (2003) Wegener-Granulomatose (Morbus Wegener). *Schweiz Rundsch Med Prax* 92: 1943–1947
- Leavitt RY, Fauci AS, Bloch DA et al. (1990) The American College of Rheumatology 1990 criteria for the classification of Wegener's granulomatosis. *Arthritis Rheum* 33: 1101–1107
- Jennette JC, Falk RJ, Andrassy K et al. (1994) Nomenclature of systemic vasculitides. Proposal of an international consensus conference. *Arthritis Rheum* 37: 187–192
- Jennette JC, Falk RJ (1997) Small-vessel vasculitis. *N Engl J Med* 337: 1512–1523
- Debnath D, Valerio D (2002) Atraumatic rupture of the spleen in adults. *J R Coll Surg Edinb* 47: 437–445
- Kianmanesh R, Aguirre HI, Enjaume F et al. (2003) Ruptures non traumatiques de la rate: trois nouveaux cas et revue de la littérature. *Ann Chir* 128: 303–309
- Ghinoi A, Pipitone N, Cavazza A et al. (2008) Wegener granulomatosis with spleen infarction: case report and review of the literature. *Semin Arthritis Rheum* 37: 328–333
- Fishman D, Isenberg DA (1997) Splenic involvement in rheumatic diseases. *Semin Arthritis Rheum* 27: 141–155
- Kettritz R, Anders S, Kettritz U et al. (1998) Spontaneous splenic hemorrhage in a patient with Wegener's granulomatosis. *Am J Kidney Dis* 31: 860–862
- McCain M, Quinet R, Davis W et al. (2002) Splenic rupture as the presenting manifestation of vasculitis. *Semin Arthritis Rheum* 31: 311–316
- Franssen CF, Ter Maaten JC, Hooftje SJ (1993) Spontaneous splenic rupture in Wegener's vasculitis. *Ann Rheum Dis* 52: 314
- Hawley PH, Copland G, Zetler P (1996) Spontaneous splenic rupture in c-ANCA positive vasculitis. *Aust N Z J Med* 26: 431–432
- Asgari MM, Begos DG (1997) Spontaneous splenic rupture in infectious mononucleosis: a review. *Yale J Biol Med* 70: 175–182
- Farley DR, Zietlow SP, Bannon MP, Farnell MB (1992) Spontaneous rupture of the spleen due to infectious mononucleosis. *Mayo Clin Proc* 67: 846–853
- Jacobs FM, Prat D, Petit F et al. (2005) Spontaneous rupture of the spleen during malaria: a conservative treatment approach may be appropriate. *Clin Infect Dis* 40: 1858–1859
- Jayne D, Rasmussen N, Andrassy K et al. (2003) A randomized trial of maintenance therapy for vasculitis associated with antineutrophil cytoplasmic autoantibodies. *N Engl J Med* 349: 36–44
- Langford CA, Talar-Williams C, Sneller MC (2004) Mycophenolate mofetil for remission maintenance in the treatment of Wegener's granulomatosis. *Arthritis Rheum* 51: 278–283
- Frankel SK, Cosgrove GP, Fischer A et al. (2006) Update in the diagnosis and management of pulmonary vasculitis. *Chest* 129: 452–465

Tuberkulose

Exaktere Diagnostik durch neuartigen Bluttest

Laut WHO sind bis zu 2 Milliarden Menschen und damit immerhin ein Drittel der Weltbevölkerung mit Tuberkulose infiziert. Jährlich entwickeln ca. 9 Millionen eine aktive Tuberkulose. Der Erkrankung geht meist eine monate- bis jahrelange Phase latenter Infektion voraus, in der die Betroffenen keine Symptome zeigen.

Forscher der Universität Düsseldorf verglichen in ihren Versuchen zur Tuberkulose-Diagnostik nun die Wirkweise eines neuartigen Bluttests (QuantIFERON®-TB Gold (QFT™)) gegenüber dem herkömmlichen Tuberkulin-Hauttest (TST, Mantoux-Test). Als Versuchsgruppe dienten 601 Personen, die zuvor Kontakt mit Tuberkulose-Infizierten hatten. Allen positiv Getesteten wurde eine Präventiv-Therapie nahe gelegt. Bei denjenigen Patienten mit positivem Tuberkulin-Test, die sich aber dennoch gegen eine Therapie entschieden, entwickelte sich in 2% der Fälle eine aktive Tuberkulose. Von denjenigen Patienten, die mit dem neuartigen QFT-Test als Tuberkulose-infiziert identifiziert wurden, erkrankten 14,6%. In der Gruppe der QFT-negativen Personen erkrankte dagegen keiner. Im Rückschluss hat der QFT-Bluttest somit jeden der Fälle erfasst, bei dem eine Tuberkulose ausbrach. Außerdem konnte damit eine spätere Tuberkulose-Erkrankung sechsmal besser vorhergesagt werden als mit dem Tuberkulin-Hauttest.

Um einen Ausbruch der Erkrankung zu verhindern, empfiehlt das Deutsche Zentralkomitee zur Bekämpfung der Tuberkulose für latent infizierte Personen eine mehrmonatige Präventiv-Therapie. Diese Behandlung ist mit erheblichen Kosten und möglichen Nebenwirkungen verbunden und wird häufig – auch aus Angst vor gesundheitlichen Schäden – abgelehnt; in den Entwicklungsländern steht diese Präventiv-Therapie vielen Betroffenen aus finanziellen Gründen nicht zur Verfügung.

Wird der QFT-Bluttest künftig für die Untersuchung von Personen verwendet, die Kontakt mit Tuberkulose-Infizierten hatten, könnten Gesundheitsbehörden, Ärzte und Patienten davon profitieren.

Originalarbeit: Diel R et al. (2008) Predictive value of a whole blood IFN-gamma assay for the development of active tuberculosis disease after recent infection with *Mycobacterium tuberculosis*. *Am J Respir Crit Care Med*. 177(10):1055-7

Quelle: Universität Düsseldorf
www.uni-duesseldorf.de

Aus Fehlern lernen

Aktionsbündnis Patientensicherheit stellt neue Broschüre vor

Ungewollte Zwischenfälle und Fehler in der medizinischen Diagnostik und Behandlung sind ein gravierendes Problem in der Gesundheitsversorgung. In dem vom Bundesministerium für Gesundheit unterstützten Aktionsbündnis Patientensicherheit e.V. arbeiten seit seiner Gründung im Jahr 2005 die wesentlichen Akteure und Verantwortungsträger im Gesundheitswesen mit dem Ziel zusammen, die Sicherheit der Gesundheitsversorgung durch konkrete Maßnahmen zu erhöhen. Das Aktionsbündnis hat nun die Publikation „Aus Fehlern lernen“ herausgebracht. 17 Autorinnen und Autoren aus ärztlichen, pflegerischen und therapeutischen Berufen schildern Situationen, in denen ihnen Fehler unterlaufen sind. Sie legen dar, was sie selbst aus den Fehlern gelernt haben und inwieweit andere daraus lernen können. In einem Methodenteil werden Fälle von Behandlungsfehlern einer exemplarischen Ursachenanalyse unterzogen, der Serviceanhang enthält Adressen für Fehlerberichts- und Lernsysteme in Deutschland.

Die Broschüre „Aus Fehlern lernen“ steht zum kostenfreien Download unter www.aktionsbuenndnis-patientensicherheit.de zur Verfügung oder kann im Original gegen einen mit 1,45 Euro frankierten DIN A4-Umschlag bestellt werden bei:

Geschäftsstelle des Aktionsbündnis Patientensicherheit e.V.
c/o Private Universität Witten/Herdecke
Alfred-Herrhausen-Straße 44
58455 Witten.

Quelle: Bundesministerium für Gesundheit,
www.bmg.bund.de

Hier steht eine Anzeige.

