

Ossifikation bei chronischer Achillessehnentendinose

Ein dritter Unterschenkelknochen

Anamnese

Ein 59-jähriger Patient wird mit persistierenden Beschwerden in der linken Achillessehne in die Sprechstunde zugewiesen. Er klagte über Schmerzen („visual analogue scale“ =6) und eine Kraftminderung der Plantarflexion. Die Patientenanamnese ergab eine Achillessehnenverlängerung wegen eines kongenitalen Klumpfußes in der frühen Kindheit. In den letzten Jahren nahmen die Achillessehnenbeschwerden trotz umfangreicher konservativer Therapieversuche (orthopädische Serienschuhe, Physiotherapie, physikalische Therapie, Ultraschall) zu.

Befund und Diagnose

Die klinische Untersuchung zeigte eine reizlose, dorsomediale Operationsnarbe. Die gesamte Achillessehne war druckdolent. Es zeigte sich ein orthograder Rückfuß. Der Bewegungsumfang am oberen Sprunggelenk (OSG) zeigte einen Bewegungsumfang von 15° Plantarflexion und fixiertem Spitzfuß von 5°. Das untere Sprunggelenk (USG) war im Vergleich zur gesunden Seite zu zwei Drittel eingeschränkt. Das Gangbild war auf der linken Seite antalgisch. Der AOFAS-Rückfuß-Score betrug 37 (Maximum 100) Punkte.

Das Röntgenbild (Abb. 1) offenbarte eine langstreckige auf die Achillessehne lokalisierte Ossifikation. Computertomographie (CT) und Magnetresonanztomographie (MRT) bestätigten die Dia-

gnose einer schweren Achillessehnenossifikation aufgrund einer chronischen Tendinose über eine Strecke von 10 cm Länge (Abb. 2).

Therapie und Verlauf

Die Operationsindikation wurde aufgrund von 3 Kriterien gestellt:

- persistierende Symptome und erfolglose konservative Therapie.
- Risiko der Achillessehnenruptur bzw. -fraktur.
- Erreichen einer schmerzfreien aktiven Plantarflexion ohne das labile Gleichgewicht der asymptotischen Rückfußgelenke zu beeinflussen und die Restbeweglichkeit des residuellen Klumpfußes zu erhalten.

Die Operation erfolgte offen in Bauchlage mit posteromedialen Zugang. Die Achillessehne zeigte sich auf 10 cm Länge vollständig verknöchert und steif und wurde in toto entfernt (Abb. 3). Die histologische Darstellung zeigt den knöchernen Übergang (Abb. 4).

Die Rekonstruktion der Achillessehne erfolgte in mehreren Schritten. Ein Turn-down-Flap des Gastrocnemiussehnen spiegels wurde zusätzlich mit Semitendinosus- und Gracilissehne verlängert, verstärkt und durchwoben (Abb. 5).

Die postoperative Behandlung bestand aus einer Teilbelastung von 15 kg für 12 Wochen im gespaltenen Unterschenkel-Softcast in Neutralstellung. Physiothera-

peutisch erfolgte die aktiv assistierte Mobilisation aus der Schiene zum Innervationstraining, nach Freigabe der Belastung der systematische sensomotorische Aufbau.

Der postoperative Verlauf zeigte sich sehr erfreulich. Der Patient ist 1 Jahr postoperativ schmerzfrei, hat seine Restbeweglichkeit im Rückfuß erhalten und eine gewisse, im Seitenvergleich etwas reduzierte, Plantarflexionskraft zurückgewonnen.

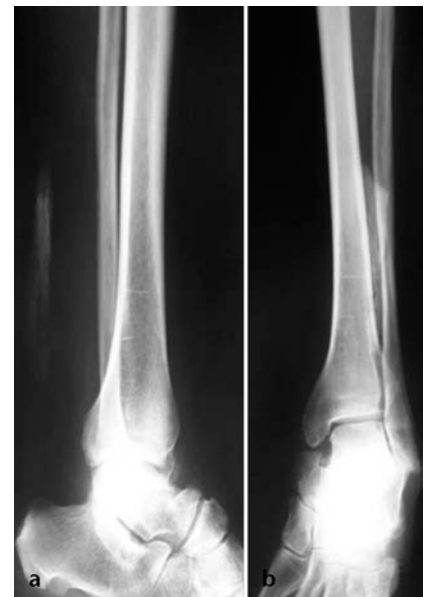

Abb. 1 ▲ Diagnostik der Achillessehnenossifikation mittels konventionellem Röntgen. Die a.-p. (a) und seitlich (b) im Stehen durchgeführten Röntgenbilder zeigen eine ausgedehnte Ossifikation der Achillessehne

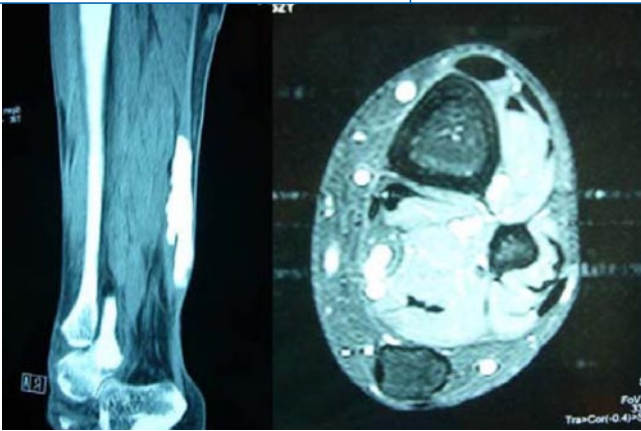


Abb. 2 ▲ Diagnostik der Achillessehnenossifikation: CT und MRT geben das Ausmaß der Ossifikation wieder, dabei ist der volle Durchmesser der Sehne betroffen

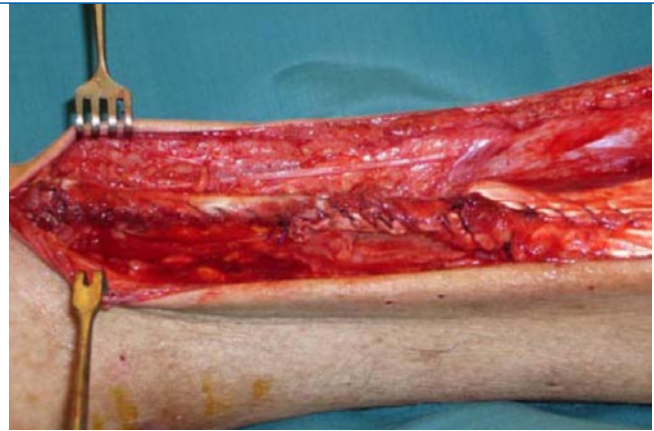


Abb. 5 ▲ Rekonstruktion der Achillessehne: intraoperatives Resultat der Rekonstruktion mit Turn-down-Gastrocnemius-Flap und Hamstring-Sehnen

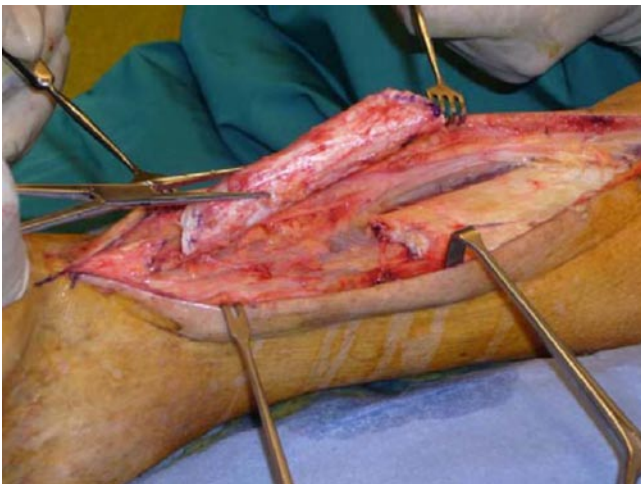


Abb. 3 ▲ Intraoperativer Situs – Resektion der Ossifikation. Auf einer Länge von 10 cm war die Achillessehne vollständig verknöchert und steif. Diese wurde in toto reseziert

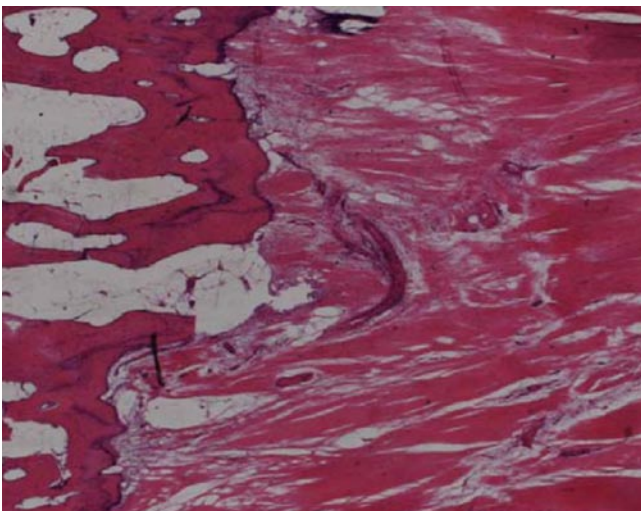


Abb. 4 ▲ Histologische Analyse des Resektats: Der histologische Ausschnitt zeigt den Übergang von Knochen (links) zu Sehne (rechts). (HE, Vergr. 10:1)

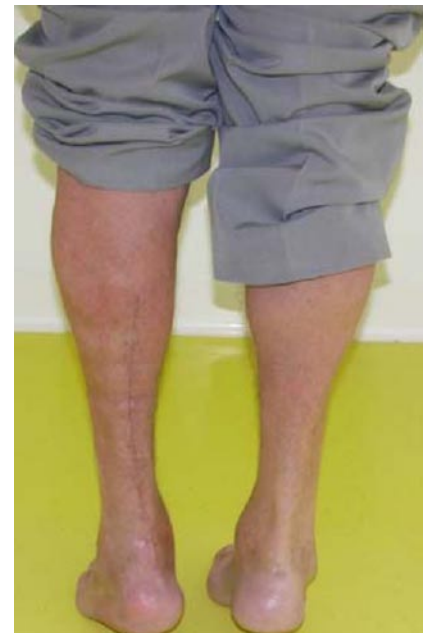

Abb. 6 ▲ Zehenspitzenstand 3 Monate postoperativ: erfreuliches Resultat mit reizlosen Narbenverhältnissen, guter Plantarflexionskraft, erhaltener Beweglichkeit und schmerzfreiem Patient

▣ **Abb. 6**). Der AOFAS Rückfuß-Score betrug 1 Jahr postoperativ 76 Punkte.

Diskussion

Achillessehnentendinosen zählen zu den häufigeren Verletzungen im Sport, v. a. Ausdauerlaufsportarten, Leichtathletik, Orientierungslauf, Tennis, Badminton, Volley- und Fußball sind betroffen [7]. In Ausdauerlaufsportarten sind Spitzenathleten in bis zu 30% im Verlauf ihrer Karriere von Achillessehnenproblemen betrof-

fen. Die Tendinosen zählen zu den degenerativen Achillotendinopathien [7]. Ursächlich fließen meist verschiedene intrinsische, (z. B. Rückfußalignement, eingeschränkte Beweglichkeit in OSG und USG, Muskelimbalance, Beinlängenunterschied) und extrinsische Faktoren [z. B. Schuhwerk, Trainingsfehler (Intensität, Laufbelag)] zusammen [7].

Die Pathomechanik bleibt nach wie vor unklar. Ursächlich scheint ein akuter in einen chronisch übergehender Entzündungsprozess mit dem Resultat einer Sehnedegeneration zu sein. Sicherlich haben Fibrinexsudation, lokale Hypoxie, Zytokine und Chemokine einen Einfluss auf den Verlauf der Degeneration. Daneben scheint die biomechanische rezidivierende (Über)belastung über die zellulären Adaptionsmechanismen nicht genügend kompensiert werden zu können. Als Folge entstehen verschiedene histologisch sichtbare Veränderungen:

- hypoxische Degeneration,
- hyaline Degeneration,
- mukoide oder myxoide Degeneration,
- fibrinoide Degeneration,
- fettige Degeneration,
- Kalzifikation oder
- eine fibrocartilaginäre oder ossäre Metaplasie [7].

Sehr selten kommt es zu einer regelrechten Ossifikation. In der Literatur liegen nur sehr wenige Fallberichte hierzu vor [6, 3, 4, 1, 9, 2]. Als Risikofaktoren gelten eine vorhergehende Achillessehnenoperation, männliches Geschlecht und das Alter zwischen 40 und 60 Jahre [9].

Der vorliegende Fallbericht stellt einen besonderen Verlauf dar, bei welchem es zu einer langstreckigen Ossifikation der Achillessehne als schwerwiegende Spätkomplikation kam. Der beschriebene Patient weist alle beschriebenen Risikofaktoren auf. Bei ihm wurde in der frühen Kindheit eine Achillessehnenverlängerung bei einseitigem Klumpfuß durchgeführt. In 2 Fällen wird dies in der Literatur beschrieben, jeweils bei beidseitigem Klumpfuß und beidseitigen Ossifikationen [3, 6].

Die in der Literatur beschriebenen Ossifikationen weisen Größenangaben von 1,5–7,0 cm auf [3, 6, 9, 2]. Damit stellt der beschriebene Fall mit einer 10 cm mes-

senden Ossifikation einen neuen „Literaturrekord“ dar. So wie die Achillessehnedegeneration mit einer erhöhten Rupturrate einhergeht, besteht bei einer Ossifikation ein Frakturrisiko. Es wurden eine komplette Fraktur [2], welche konservativ im Gips behandelt wurde und eine okkulte Fraktur [1] beschrieben.

Therapeutisch stehen bei jeder Form der Achilleshnendopathie konservative und operative Optionen zur Verfügung [8]. Die Patienten müssen dabei oft einen langen Weg verschiedener Therapien durchschreiten. Dies ist insbesondere bei Spitzenathleten schwierig. Konservativ werden folgende Therapieansätze beschrieben: Korrektur von extrinsischen Risikofaktoren (Trainingsbelastung, Schuhwerk etc.), physikalische Therapie (Kryotherapie, Wärme), Physiotherapie (Ultraschall, Friktionsmassagen, Stretching u. a.), nichtsteroidale Antirheumatika (lokal und systemisch), orthopädische Schuheinlagen, Krafttraining (konzentrisch oder exzentrisch) oder extrakorporelle Stoßwellentherapie (ESWT) [8, 7]. Von Steroidinjektion in die Sehne wird bei der Gefahr der Sehnenruptur abgeraten. Der hier beschriebene Patient hat ohne Erfolg über mehrere Monate verschiedene konservative Therapiekonzepte angewendet.

Operativ erfolgt in jedem Fall ein Débridement der degenerierten Sehnenanteile. Die Rekonstruktion der Achillessehne richtet sich nach der Größe der Läsion [8]. Zur Überbrückung partieller Läsionen kann die Plantarissehne benützt werden. Bei den ganzen Durchmesser umfassenden Degenerationen besteht die Möglichkeit eines VY- oder Turndown-Flaps des Gastrocnemiusspiegels. Reicht dies nicht aus, muss zusätzliches Sehnenmaterial hinzugezogen werden [7]. Im vorliegenden Fall haben die Autoren die ipsilateralen Hamstring-Sehnen (Semitendinosus- und Gracilissehne) benützt. Der in der Literatur ebenfalls beschriebene Transfer der Flexor-hallucis-longus-Sehne führt zu einem deutlichen Kraftverlust der Plantarflexion und wird v. a. bei einer vollständigen fettigen Degeneration der Gastrocnemius-/Soleusmuskulatur oder bei ansatznaher kompletter Degeneration verwendet. Im vorliegenden Fall war die Muskulatur rehabi-

Orthopäde 2008 · 37:481–484
DOI 10.1007/s00132-008-1222-8
© Springer Medizin Verlag 2008

A. Leumann · M. Merian · V. Valderrabano **Ossifikation bei chronischer Achillessehnentendinose. Ein dritter Unterschenkelknochen**

Zusammenfassung

Die Ossifikation der Achillessehne stellt eine seltene Komplikation der chronischen Achillessehnentendinose dar. Der vorliegende Fallbericht zeigt bei einem 59-jährigen Patienten nach Achillessehnenverlängerung bei Klumpfuß in der frühen Kindheit eine rekordverdächtige Ossifikation von 10 cm Länge. Bei chronischen Beschwerden und erhöhtem Frakturrisiko orientiert sich die Therapiewahl an operativ rekonstruktiven Kriterien.

Schlüsselwörter

Achillessehnentendinose · Ossifikation · Fraktur · Sehnedegeneration · Operative Achillessehnenrekonstruktion

Ossification in chronic Achilles tendinosis. A third calf bone

Abstract

Ossification of the Achilles tendon is a rare complication of chronic Achilles tendinosis. This case report discusses a 59-year-old man who experienced Achilles tendon lengthening in early childhood due to a congenital clubfoot disorder with a record-breaking ossification of a length of 10 cm. Because of persistent symptoms and the risk of fracture, the choice of treatment after unsuccessful conservative therapy depends on surgical reconstructive criteria.

Keywords

Achilles tendinosis · Ossification · Fracture · Tendon degeneration · Surgical Achilles tendon reconstruction

Hier steht eine Anzeige.



litierbar und der Ansatz der Achillessehne nicht betroffen. Aus dem amerikanischen Sprachraum wird die Möglichkeit einer Allograftsehne beschrieben [5].

Fazit für die Praxis

Die Achillessehnentendinose kann in seltenen Fällen zu einer kompletten Ossifikation der Sehne führen. Es besteht neben Schmerzen und dem Funktionsverlust das Risiko einer Ruptur. Die Therapiewahl muss individuell und schrittweise erfolgen. Die hier vorgestellte rekonstruktive Therapiewahl kann in solchen extremen Achillessehnendefekten empfohlen werden.

Korrespondenzadresse

PD Dr. Dr. V. Valderrabano
Orthopädische Universitätsklinik
Universitätsspital Basel
Spitalstraße 21, 4031 Basel
Schweiz
vvalderrabano@uhbs.ch

Interessenkonflikt. Der korrespondierende Autor gibt an, dass kein Interessenkonflikt besteht.

Literatur

1. Delank KS, Meurer A, Kreitner KF, Heine J (2000) Okkulte Fraktur einer Achillessehnenossifikation ohne begleitende Sehnenruptur. Unfallchirurg 103: 248–250
2. Goyal S, Vadha M (1997) Fracture of ossified achilles tendon. Arch Orthop Trauma Surg 116: 312–314
3. Hatori M, Kita A, Hashimoto Y et al. (1994) Ossification of the achilles tendon: a case report. Foot Ankle Int 15: 44–47
4. Hatori M, Matsuda M, Kokubun S (2002) Ossification of achilles tendon – report of three cases. Arch Orthop Trauma Surg 122: 414–417
5. Lepow GM, Green JB (2006) Reconstructin of a neglected achilles tendon rupture with an achilles tendon allograft: a case report. J Foot Ankle Surg 45: 351–355
6. Mady F, Vajda A (2000) Bilateral ossification in the achilles tendon: a case report. Foot Ankle Int 21: 1015–1018
7. Paavola M, Kannus P, Järvinen TAH et al. (2002) Current concepts review: Achilles tendinopathy. J Bone Joint Surg Am 84: 2062–2076
8. Schepsis AA, Jones H, Haas AL (2002) Achilles tendon disorders in athletes. Am J Sports Med 30: 287–305
9. Sobel E, Giorgini R, Hilfer J, Rostkowski T (2002) Ossification of a ruptured achilles tendon: a case report in a diabetic patient. J Bone Joint Surg Am 41: 330–334