

Internist 2009 · 50:972–978
 DOI 10.1007/s00108-009-2362-6
 Online publiziert: 18. Juli 2009
 © Springer Medizin Verlag 2009

Schwerpunktherausgeber

A. Creutzig, Hannover
 S. Schellong, Dresden

N. Diehm

Abteilung für klinische und interventionelle Angiologie, Schweizerisches Herz- und Gefäßzentrum, Inselspital, Universität Bern

Infrarenales Aortenaneurysma

Bauchaortenaneurysmen (BAA) sind als fokale Erweiterung der Bauchschlagader über 150% des normalen Transversaldurchmessers definiert [7, 8, 10]. BAA stellen eine lebensbedrohende Erkrankung dar, da sie sich durch eine mit Zunahme des maximalen Durchmessers exponentiell steigende Rupturtendenz auszeichnen [7, 8, 10]. Nur etwa die Hälfte aller Patienten mit rupturierten BAA erreichen das Krankenhaus lebend.

— Die Gesamtmortalität der Ruptur eines Bauchaortenaneurysmen liegt bei bis zu 85%.

Die Prävalenz von BAA bei Personen über 50 Jahren liegt bei 3%, wobei Männer deutlich häufiger als Frauen betroffen sind [7, 8, 10]. Etwa jeder 50. Mann im Alter über 65 Jahren stirbt an den Folgen eines BAA [7, 8, 10]. Somit stellen BAA in der westlichen Welt eine relevante Entität dar.

Pathogenese

Eine komplexe Interaktion zwischen der Struktur der aortalen Gefäßwand und vaskulären Risikofaktoren wird für die multifaktorielle Pathogenese des BAA verantwortlich gemacht (▣ **Abb. 1**): Die enzymatische Zerstörung glatter Muskelzellen der Aortenwand durch Matrixmetalloproteinasen (MMP), chronisch entzündliche Prozesse und oxidativen Stress gelten als hauptverantwortliche Bestandteile [7, 8, 10].

▣ **Abb. 2a** zeigt eine histologische Darstellung einer intakten infrarenaalen Aorta, während ▣ **Abb. 2b** eine Aorta darstellt, welche schwerste aneurysmatische Veränderungen aufweist.

Interessanterweise bestehen signifikante pathogenetische Unterschiede zwischen BAA und thorakalen Aortenaneurysmen (TAA). Im Gegensatz zum BAA, das histologisch durch eine schwere intimale Atherosklerose, transmurale Entzündung, Neovaskularisation und Zerstörung medialer glatter Muskelzellen imponiert, findet sich beim TAA ein nicht-inflammatorischer Verlust glatter Muskelzellen der aortalen Media, welcher als zystische Mediadegeneration beschrieben wurde. Weiterhin weisen TAA eine von BAA deutlich unterschiedliche Genexpression auf.

Risikofaktoren für Inzidenz und Progression

Mehrere groß angelegte epidemiologische Studien haben Einblicke in die Zusammenhänge kardiovaskulärer Risikofaktoren mit der Prävalenz und der Progression von BAA gegeben [7, 8, 10].

Unter diesen hat Nikotinabusus den größten Einfluss sowohl auf die Prävalenz als auch auf die Progression: In einer kürzlich veröffentlichten Metaanalyse waren Nikotinabusus und BAA mit einer „odds ratio“ (OR) von 2,77 (95%-Konfidenzintervall [CI] 2,48–3,10) assoziiert [13].

Im Gegensatz hierzu ist der Zusammenhang der arteriellen Hypertonie mit der Prävalenz von BAA weitaus weniger deutlich (OR: 1,35, 95%-CI: 1,24–2,46; [13]). Jedoch bleibt es schwierig, hierfür einen exakten Zusammenhang darzustellen, da die Diagnose der arteriellen Hypertonie in klinischen und epidemiologischen Studien oftmals auf der Einnahme antihypertensiver Medikament beruht. Zudem wurden für einige antihypertensive Medikamente, wie unten beschrieben, in neueren Untersuchungen hemmende Einflüsse auf die Progression von BAA beschrieben.

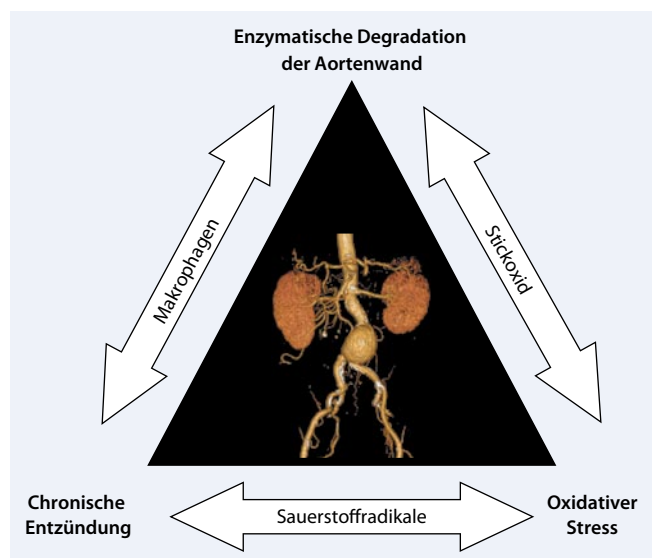


Abb. 1 ► Zusammenfassung des aktuellen Konzepts der Pathogenese abdomineller Aortenaneurysmen. (Mod. nach [10])

Tab. 1 Erneute Ultraschalluntersuchung der abdominellen Aorta bei kleinen Aortenaneurysmen. (Nach [1])

Durchmesser	Intervall für erneute Bildgebung
3,5 cm	36 Monate
4,0 cm	24 Monate
4,5 cm	12 Monate
5,0 cm	3 Monate

Die ätiologische Rolle der Hyperlipidämie bleibt in ähnlichem Maße weniger präzise definiert. Manche Studien bestätigen einen Zusammenhang zwischen Hyperlipidämie und BAA (OR: 1,37, 95%-CI: 1,26–1,49; [13]), während andere Untersuchungen diese Ergebnisse nicht bestätigen konnten [4].

Wie auch für andere kardiovaskuläre Erkrankungen ist das Alter ein starker unabhängiger Risikofaktor für das Vorhandensein eines BAA. Die adjustierte OR für das Vorhandensein eines BAA >4 cm steigt pro 7-Jahres-Intervall des Patientenalters um das 1,7-fache an [18]. Zudem häufen sich Erkenntnisse, welche für eine familiäre Häufung von BAA sprechen [18].

Im Gegensatz zu diesen Faktoren ist weibliches Geschlecht (OR: 0,27, 95%-CI: 0,23–0,31) invers mit der Prävalenz infrarenaler BAA vergesellschaftet [18]. Hochinteressant ist die Beobachtung, dass Diabetes mellitus einen protektiven Effekt auf die Inzidenz und das Größenwachstum von BAA zu haben scheint (OR: 0,67, 95%-CI: 0,58–0,77; [20]).

Screening

Mehrere groß angelegte Untersuchungen analysierten die klinische Effizienz eines sonographischen Screenings in verschiedenen Risikogruppen. Im Rahmen einer Metaanalyse wurde gezeigt, dass ein einmaliges sonographisches Screening bei Männern zwischen 64 und 75 Jahren, die jemals 100 Zigaretten oder mehr geraucht haben, zu einer signifikanten Verringerung der BAA-bezogenen Mortalität führt [12]. Im Rahmen dieser Analyse lag die „number needed to screen“, die Anzahl derjenigen Patienten, welche man untersuchen muss, um schlussendlich einen BAA-bezogenen Tod zu verhindern, bei 500 männlichen Patienten. Diese Zahl

Internist 2009 · 50:972–978 DOI 10.1007/s00108-009-2362-6
© Springer Medizin Verlag 2009

N. Diehm

Infrarenales Aortenaneurysma

Zusammenfassung

Bauchaortenaneurysmen (BAA) stellen ein in der westlichen Welt relevantes Gesundheitsproblem dar. Eine Indikation für ein aktives offen-chirurgisches oder endovaskuläres Vorgehen besteht bei einem maximalen Transversaldurchmesser von 5,5 cm. Patienten mit kleineren BAA müssen sich regelmäßigen bildgebenden Verlaufskontrollen unterziehen, um den Zeitpunkt der Operation nicht zu verpassen und somit ein erhöhtes Rupturrisiko zu vermeiden. In den letzten Jahren haben sich, basierend auf vertieften Einblicken in der Pathophysiologie von BAA, erste medikamentöse Behandlungsoptionen aufgezeigt. Patienten mit BAA sind hinsichtlich der Notwendigkeit sekundärpräventiver Maßnahmen mit Patienten mit koronarer Herzkrankheit gleichzusetzen. Erste Anzeichen

sprechen dafür, dass ACE-Hemmer, Statine und JNK-Inhibitoren einen hemmenden Einfluss auf die aneurysmatische Degeneration der Bauchaorta haben könnten. Da Rauchen der Hauptrisikofaktor für die Entwicklung und Progression von BAA ist, bleibt die Nikotinentwöhnung ein Hauptpfeiler in der Behandlung dieser Patienten. Weitere prospektive Studien werden die klinische Effizienz verschiedener viel versprechender Medikamente in der Verhinderung der Progression kleiner BAA und nach endovaskulärer Therapie untersuchen.

Schlüsselwörter

Aortenaneurysma · Screening · Chirurgische Aneurysmatherapie · Endovaskuläre Behandlung

Abdominal aortic aneurysm

Abstract

Abdominal aortic aneurysms (AAA) confer a substantial healthcare burden in the Western world. Surgical or endovascular therapy is indicated in patients with a maximum diameter exceeding 5.5 cm. Patients with smaller AAA must undergo a specific ultrasound surveillance program aimed at avoiding exposure to an increased risk of rupture once their AAA exceeds the threshold for active treatment. Based on improved understanding of the pathophysiology of AAA, recent years provided initial insight into potential medical treatment options. The presence of AAA is currently regarded a coronary artery disease risk equivalent. ACE inhibitors, statins and

JNK-inhibitors were shown to have the potential to slow down progression. Since cigarette smoking is the main risk factor for both the development and progression of AAA, smoking cessation remains a key goal. Further prospective studies will assess the clinical efficacy of various promising drug treatment approaches aimed at slowing disease progression of small AAA and after endovascular therapy.

Keywords

Aortic aneurysm · Surveillance · Surgical repair · Endovascular repair

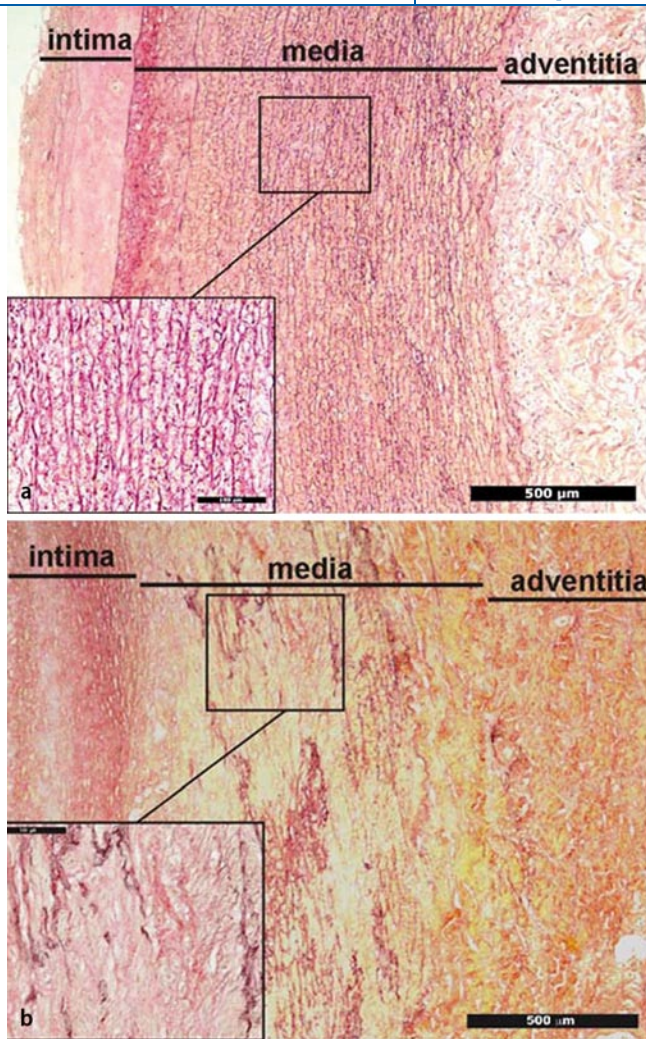


Abb. 2 ◀ **a** Histologisches Bild einer gesunden infrarenalen Aorta. Erhaltene Struktur der 32–36 elastischen Lamellen in der Media, keine Fragmentation des Elastins, keine inflammatorischen Infiltrate. **b** Histologisches Bild einer aneurysmatisch veränderten infrarenalen Aorta: Verlust intakter elastischer Lamellen in der Media, Elastinfragmentation, inflammatorische Infiltrate

ist deutlich niedriger als diejenigen für verschiedene in Deutschland in großem Umfang durchgeführten Screeninguntersuchungen wie z. B. der Mammographie oder dem Prostatakarzinomscreening durch PSA-Bestimmung.

Aufgrund ihrer möglichen ischämischen Komplikationen sind Poplitealaneurysmen, welche in vielen Fällen zu einer akuten Bedrohung der unteren Extremität führen können, eine gefürchtete und bis zur ersten klinischen Präsentation oftmals stille Manifestation der dilatativen Arteriopathie. Da die Gesamtprävalenz nur bei etwa 1% liegt und Poplitealaneurysmen nur bei 1–2% der BAA-Patienten vorkommen, ist die klinische Effizienz eines routinemäßigen Screenings umstritten [16].

Obwohl eine familiäre Häufung bei BAA-Patienten beobachtet wurde [22], gibt es bislang keine Empfehlungen bezüglich eines routinemäßigen Screenings

von Verwandten. Aufgrund eigener klinischer Erfahrungen raten wir Brüdern unserer BAA-Patienten, sich einem Ultraschallscreening zu unterziehen.

Prognose

Der maximale transversale BAA-Durchmesser gilt als wichtigste klinische Determinante für das Rupturrisiko, welches mit zunehmendem Durchmesser exponentiell ansteigt: Bei einem maximalen Durchmesser >5 cm beträgt die jährliche Rupturrate etwa 5%, bei 5–6 cm etwa 10% und bei >7 cm knapp 20% [2].

Neben der Rupturgefahr weisen BAA-Patienten jedoch auch deutlich erhöhte kardiovaskuläre Mortalitätsraten auf. Obwohl dies vielerorts in der klinischen Umsetzung bislang weitgehend missachtet wurde, gilt der Zustand des BAA hinsichtlich der kardiovaskulären Prognose als KHK-Risiko-Äquivalent [11]. Je-

doch sind sekundärpräventive Maßnahmen bei diesen Patienten bislang unzureichend [19].

Behandlungsansätze

Im Rahmen des UK Small Aneurysm Trial wurde gezeigt, dass eine frühzeitige offen-chirurgische BAA-Behandlung mit maximalem transversalem Durchmesser von weniger als 5,5 cm gegenüber einer konservativen Therapie mit regelmäßigen sonographischen Kontrollen keinen Überlebensvorteil erbringt [21].

Derzeit wird somit in Europa die elektive Behandlung von BAA $\geq 5,5$ cm empfohlen.

Da aktuell für die endovaskuläre Behandlung noch keine etablierten Daten bezüglich des idealen Zeitpunkts der Intervention vorliegen, lehnt sich deren Indikationsstellung an jene für die offen-chirurgische Behandlung.

Abhängig vom maximalen Transversaldurchmesser empfehlen sich bei Patienten mit BAA, bei welchen die Indikationsgrenze für eine offen-chirurgische oder endovaskuläre Behandlung noch nicht erreicht ist, regelmäßige sonographische Nachkontrollen (■ Tab. 1, [1]).

Pharmakologische Ansatzpunkte

Basierend auf neueren Erkenntnissen in der Pathophysiologie abdomineller Aortenaneurysmen konnten in den letzten Jahren sowohl im Rahmen experimenteller als auch epidemiologischer Studien erste Einblicke in mögliche pharmakologische Behandlungsoptionen gewonnen werden [7, 8, 10].

Der Nutzen von ACE-Hemmern in der Sekundärprävention atherothrombotischer Ereignisse ist wissenschaftlich gut belegt. Neben der antihypertensiven Wirkung haben ACE-Hemmer eine wichtige protektive Wirkung auf die Wand der abdominalen Aorta [7, 8, 10]: In einem Elastase-induzierten BAA-Modell an Ratten konnte gezeigt werden, dass 3 verschiedene ACE-Hemmer (Captopril, Lisinopril und Enalapril) die aneurysmatische Degeneration der Bauchaorta durch eine Verminderung der Zerstörung elastischer Fa-

sern deutlich abzuschwächen vermochten. Dieser Effekt der ACE-Hemmer wurde jedoch nicht der Blutdrucksenkung der Substanz, sondern der spezifischen Bindungskapazität von Zink, einem essenzieller Kofaktor für Metalloproteinasen, zugeschrieben [6]. Erste klinische Studien bestätigen, dass ACE-Hemmer einen positiven Einfluss auf die BAA-Progression haben könnten: Im Rahmen einer epidemiologischen Studie haben Hackam et al. gezeigt, dass ACE-Hemmer im Gegensatz zu anderen antihypertensiv wirksamen Substanzen das Risiko einer BAA-Ruptur in signifikantem Umfang zu verhindern vermochten [15].

β -Blocker erwiesen sich als nützlich zur Senkung der perioperativen Mortalität bei Patienten, die sich einer offen-chirurgischen BAA-Operation unterziehen [17]. Hingegen konnten sich β -Blocker nicht zur medikamentösen Beeinflussung der Aortenwand bei BAA-Patienten durchsetzen [7, 8, 10].

In mehreren Arbeiten wurde gezeigt, dass 3-Hydroxy-3-Methylglutaryl-Coenzym-A-Reduktase-Hemmer (*Statine*) die Expression sowohl inflammatorischer Moleküle als auch MMP unabhängig von ihrem cholesterinsenkenden Effekt verringern können [7, 8, 10]. In einem Elastase-induzierten Rattenmodell hat Simvastatin das BAA-Wachstum signifikant bremsen können [7, 8, 10]. Weiterhin wurde gezeigt, dass Simvastatin, Pravastatin und Atorvastatin die Konzentration von MMP in der Gefäßwand menschlicher BAA unterdrücken kann [7, 8, 10].

Da ACE-Hemmer wie auch β -Blocker und Statine einen festen Stellenwert in der Sekundärprävention bei Patienten mit BAA haben, wird es künftig nicht mehr vertretbar sein, deren Wirksamkeit auf die BAA-Progression beim Menschen in einer prospektiv randomisierten Studie zu untersuchen.

Im Gegensatz hierzu konnte für *Angiotensin-II-Antagonisten* (Sartane) bislang noch kein klinischer Nutzen für BAA belegt werden [7, 8, 10]. Interessanterweise konnte jedoch der AT-II-Antagonist Losartan in einem das Marfan-Syndrom simulierenden Mausmodell aneurysmatische Veränderungen der thorakalen Aorta verhindern [14]. Die Tatsache, dass Sartane bei der thorakalen, nicht aber der

Abb. 3 ▶ Offen-chirurgische Behandlung eines infrarenalen Aortenaneurysmas: Situs eines monströsen Aneurysmas, welches nach transabdominalem Zugang ange-schlungen ist, bevor eine Kunststoffprothese im gesunden Gefäßbereich eingenäht wird

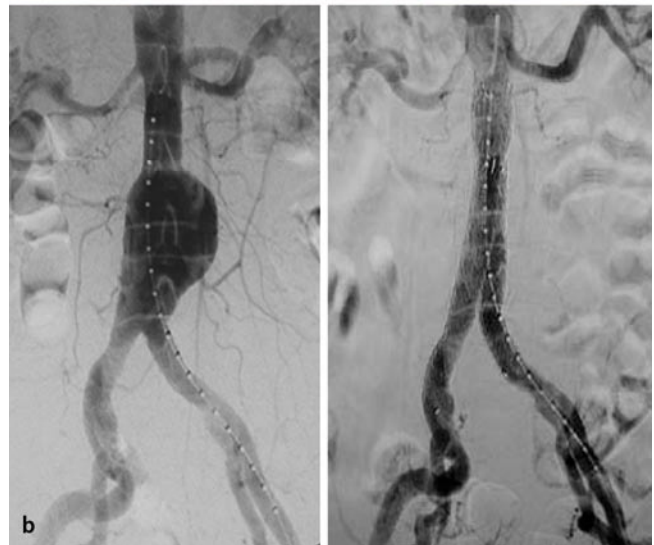
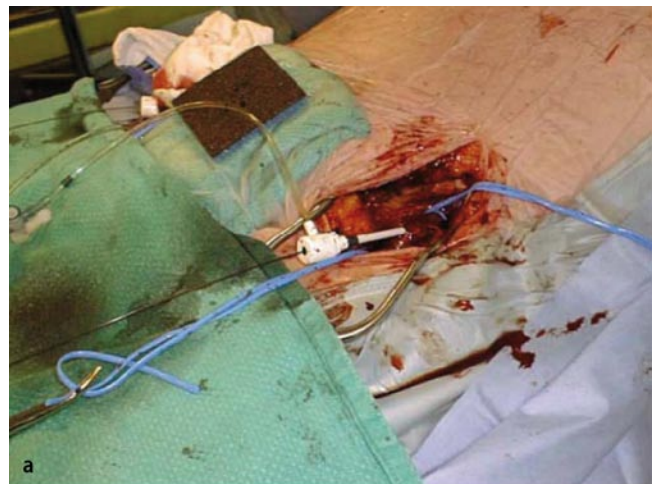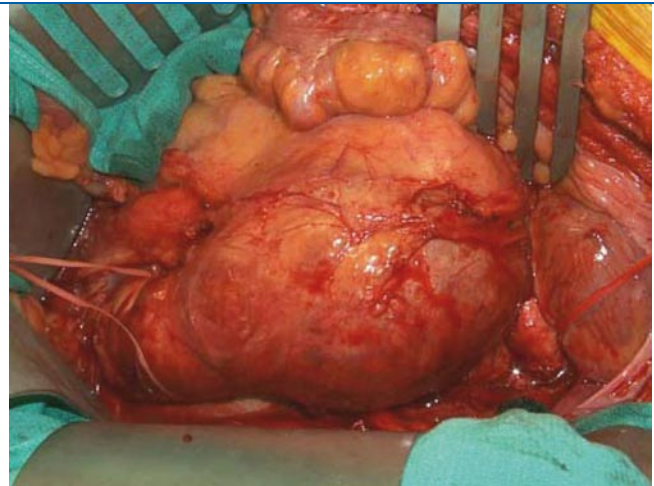


Abb. 4 ▶ **a** Im Vergleich zur offenen Behandlung des Bauchortenaneurysmas deutlich reduziertes Operationstrauma durch chirurgische Exposition beider Leistschlagadern. **b** Angiographische Darstellung eines infrarenalen Aortenaneurysmas vor (links) und nach (rechts) Einlage eines Stentgrafts

abdominellen Aorta eine mögliche Behandlungsoption darstellen, könnte mit den oben beschriebenen substanziellen Unterschieden in der Pathogenese der Aneurysmose in verschiedenen Aorten-segmenten zusammenhängen.

Im Rahmen einer bahnbrechenden tierexperimentellen Studie konnte eine selektive Hemmung der c-Jun-N-terminalen Kinase (JNK), einem in humanem BAA-Gewebe vorkommenden wichtigen Inflammationsmolekül, die BAA-Entstehung hemmen und sogar auch teilweise

Fazit für die Praxis

Bauchaortenaneurysmen (BAA) stellen ein in der westlichen Welt relevantes und bislang unterschätztes Gesundheitsproblem dar.

- ▶ Ein sonographisches BAA-Screening lohnt sich bei 64- bis 75-jährigen Männern mit Nikotinanamnese.
- ▶ Aufgrund der aktuellen Studienlage sollten Patienten mit Acetylsalicylsäure, einem Statin (unabhängig vom gemessenen Cholesterinwert) und einem ACE-Hemmer (unabhängig vom gemessenen arteriellen Blutdruck) medikamentös behandelt werden:
 - Diese Medikamente sind einerseits etabliert in der Sekundärprävention von Patienten mit kardiovaskulären Erkrankungen.
 - Andererseits wurde für die letzteren ein positiver Einfluss auf die Biologie der Aortenwand bei Patienten mit BAA hingewiesen.
- ▶ Bei Patienten, welche einen maximalen transversalen BAA-Durchmesser $\geq 5,5$ cm aufweisen, sollte die Entscheidung bezüglich der optimalen Therapiemethode (endovaskuläres oder offen-chirurgisches Verfahren) im Einzelfall interdisziplinär besprochen werden.

wieder rückverwandeln [23]. Sollten sich *JNK-Inhibitoren*, die derzeit in ersten Studien bei Patienten mit rheumatoider Arthritis untersucht werden, als verträglich herausstellen, könnten diese eine viel versprechende Behandlungsoption zur Hemmung der BAA-Progression darstellen.

Chirurgisches oder endovaskuläres Vorgehen?

Sobald die Indikationsgrenze für ein aktives Vorgehen bei BAA-Patienten erreicht ist, gilt es zusammen mit dem Patienten die weiteren Therapieoptionen zu diskutieren.

Zuvor bedarf es weiterer Abklärungen hinsichtlich der Operabilität der Patienten aus kardiologischer bzw. anästhesiologischer Sicht (Stressechokardiographie und/oder Koronarangiographie). Weiterhin muss die aortale Gefäßmorphologie durch eine Schnittbildgebung genau untersucht werden. Aufgrund der besseren Darstellung aortaler Verkalkungen ist die Computertomographie, welche heute mit 50 ml Kontrastmittel durchgeführt werden kann [9], Mittel der Wahl.

Offen-chirurgisches Vorgehen

Die offen-chirurgische Behandlung (Abb. 3), welche seit den frühen 1950er Jahren durchgeführt wird, gilt heute als standardisierter Eingriff, der in speziali-

sierten Zentren mit hoher Sicherheit für den Patienten und einer operativen Mortalität von unter 1% durchgeführt werden kann [5]. Zudem kennzeichnet die offen-chirurgische Behandlung eine sehr lange Haltbarkeit – nur sehr wenige Patienten bedürfen einer Revision der in die Aortenwand eingenähten Gefäßprothese. Trotz dieser ermutigenden Zahlen darf jedoch die Schwere des operativen Traumas bei solchen Baueingriffen nicht unterschätzt werden: durchschnittliche Mortalitätsraten betragen landläufig etwa 5% [5].

Endovaskuläre Therapie

Die endovaskuläre Behandlung aortaler Aneurysmen (EVAR) wurde in den frühen 1990er Jahren durch Juan Parodi mit dem Anspruch eingeführt, die perioperative Mortalität bei BAA-Patienten zu reduzieren [5]. Über einen transfemorale Zugang wird hierbei eine Gefäßprothese transluminal proximal des erkrankten Aortenabschnitts, dem sog. proximalen Aortenhals, verankert. Somit wird die erkrankte Aorta von innen mit dem Ziel geschient, den arteriellen Druck von der erkrankten Aneurysmawand zu nehmen (Abb. 4). Die technische Machbarkeit der EVAR richtet sich nach einer Reihe anatomisch-morphologischer Parameter wie der Länge und der morphologischen Beschaffenheit (Angulation, Kalzifikation, Thrombus) des infrarenalen Aortenhalses und der Anatomie

der Beckenarterien (Kinking, Durchmesser, Kalzifikationen).

Im Rahmen zweier randomisierter Studien wurde gezeigt, dass die perioperative Mortalität von EVAR 3-mal geringer ist als jene der offen-chirurgischen Behandlung [5]. Weiterhin waren in diesen Studien sowohl die Gesamtverweildauer als auch die Liegezeit auf der Intensivstation nach EVAR deutlich kürzer. Jedoch haben diese Studien auch gezeigt, dass endograftbezogene Komplikationen bei bis zu 40% in den ersten 4 Jahren nach EVAR auftreten können und dass Re-Interventionen bei bis zu 20% der Patienten, welche mittels EVAR behandelt worden waren, notwendig werden. Im Vergleich zur offen-chirurgischen Methode ist die EVAR aufgrund der höheren Materialkosten und aufgrund bislang in regelmäßigen Abständen durchgeführter computertomographischen Follow-ups aktuell das teurere Behandlungskonzept [5].

▶ **Bei bis zu 20% der Patienten, welche mittels EVAR behandelt worden waren, wurden Re-Interventionen notwendig**

Die Intervalle computertomographischer Untersuchungen nach EVAR variieren aktuell von Institution zu Institution. Aufgrund neuerer Erfahrungen können computertomographische Verlaufskontrollen bei BAA-Patienten mit größenregredienten BAA durch jährliche sonographische Kontrollen ersetzt werden [3]. Inwieweit sich diese Umstellung auf die Kosteneffizienz der EVAR übertragen lässt, müssen weitere Studien untersuchen.

Schlussfolgerungen

Die offen-chirurgische und die endovaskuläre Methode können bei vergleichbarer Langzeitmortalität derzeit als sich ergänzende Behandlungsalternativen betrachtet werden [5]. Grundsätzlich bedarf die Entscheidung über die Durchführung eines endovaskulären oder eines offen-chirurgischen Verfahrens einer für jeden einzelnen Patienten individuell abgestimmten interdisziplinären Diskussion an einem Gefäßzentrum.

Korrespondenzadresse

Dr. N. Diehm



Abteilung für klinische und interventionelle Angiologie, Schweizerisches Herz- und Gefäßzentrum, Inselspital, Universität Bern
Freiburgstrasse 102, 3010 Bern Schweiz
nicolas.diehm@insel.ch

Interessenkonflikt. Der Autor erhält finanzielle Unterstützung seiner wissenschaftlichen Arbeit von der schweizerischen Gesellschaft für Angiologie, dem schweizerischen Nationalfonds (SNF), der schweizerischen Herzstiftung und der Firma Medtronic.

Literatur

1. Brady A, Thompson S, Fowkes F et al. (2004) Abdominal aortic aneurysm expansion: risk factors and time intervals for surveillance. *Circulation* 110: 16–21
2. Brown L, Powell J (1999) Risk factors for aneurysm rupture in patients kept under ultrasound surveillance. UK small aneurysm trial participants. *Ann Surg* 230: 289–296
3. Chaer Ra, Gushchin A, Rhee R et al. (2009) Duplex ultrasound as the sole long-term surveillance method post-endovascular aneurysm repair: a safe alternative for stable aneurysms. *J Vasc Surg* 49: 845–849
4. Cornuz J, Sidoti Pinto C, Tevearai H et al. (2004) Risk factors for asymptomatic abdominal aortic aneurysm: systematic review and meta-analysis of population-based screening studies. *Eur J Public Health* 14: 343–349
5. Dick F, Brown L, Powell J et al. (2008) Appraisal era for endovascular repair of abdominal aortic aneurysms. *Acta Chir Belg* 108: 288–291
6. Diehm N, Baumgartner I (2006) ACE inhibitors and abdominal aortic aneurysm. *Lancet* 368: 622–623
7. Diehm N, Baumgartner I (2008) Neue Erkenntnisse in der medikamentösen Behandlung infrarenaler Aortenaneurysmen. *J Gefässmed* 5: 11–14
8. Diehm N, Dick F, Schaffner T et al. (2007) Novel insight into the pathobiology of abdominal aortic aneurysm and potential future treatment concepts. *Prog Cardiovasc Dis* 50: 209–217
9. Diehm N, Pena C, Benenati J et al. (2008) Adequacy of an early arterial phase low-volume contrast protocol in 64-detector computed tomography angiography for aortoiliac aneurysms. *J Vasc Surg* 47: 492–498
10. Diehm N, Schmidli J, Dai-Do D et al. (2005) Current evidence and prospects for medical treatment of abdominal aortic aneurysms. *VASA* 34: 217–223
11. Expert Panel on Detection E and Treatment of High Blood Cholesterol in Adults (2001) Executive summary of the third report of the national cholesterol education program (NCEP) expert panel on detection, evaluation and treatment of high blood cholesterol in adults (Adult Treatment Panel III). *JAMA* 285: 2486–2497
12. Fleming C, Whitlock E, Beil T et al. (2005) Screening for abdominal aortic aneurysm: a best-evidence systematic review for the U.S. preventive services task force. *Ann Intern Med* 142: 203–211
13. Golledge J, Muller J, Daugherty A et al. (2006) Abdominal aortic aneurysm: pathogenesis and implications for management. *Arterioscler Thromb Vasc Biol* 26: 2605–2613
14. Habashi J, Judge D, Holm T et al. (2006) Losartan, an AT1 antagonist, prevents aortic aneurysm in a mouse model of Marfan syndrome. *Science* 312: 117–121
15. Hackam D, Thiruchelvam D, Redelmeier Da (2006) Angiotensin-converting enzyme inhibitors and aortic rupture: a population-based case-control study. *Lancet* 368: 659–665
16. Hamish M, Lockwood A, Cosgrove C et al. (2006) Management of popliteal artery aneurysms. *ANZ J Surg* 76: 912–915
17. Kertai M, Boersma E, Westerhout C et al. (2004) A combination of statins and beta-blockers is independently associated with a reduction in the incidence of perioperative mortality and nonfatal myocardial infarction in patients undergoing abdominal aortic aneurysm surgery. *Eur J Vasc Endovasc Surg* 28: 343–352
18. Lederle F, Johnson GR, Wilson S et al. (2000) The aneurysm detection and management study screening program: validation cohort and final results. Aneurysm detection and management veterans affairs cooperative study investigators. *Arch Intern Med* 160: 1425–1430
19. Lloyd G, Newton J, Norwood M et al. (2004) Patients with abdominal aortic aneurysm: are we missing the opportunity for cardiovascular risk reduction? *J Vasc Surg* 40: 691–697
20. Norman P, Davis T, Le M et al. (2007) Matrix biology of abdominal aortic aneurysms in diabetes: mechanisms underlying the negative association. *Connect Tissue Res* 48: 125–131
21. The UK Small Aneurysm Trial Participants (1998) Mortality results for randomised controlled trial of early elective surgery or ultrasonographic surveillance for small abdominal aortic aneurysms. *Lancet* 352: 1649–1655
22. Van Vlijmen-Van Keulen C, Pals G, Rauwerda J (2002) Familial abdominal aortic aneurysm: a systematic review of a genetic background. *Eur J Vasc Endovasc Surg* 24: 105–116
23. Yoshimura K, Aoki H, Ikeda Y et al. (2005) Regression of abdominal aortic aneurysm by inhibition of c-Jun N-terminal kinase. *Nat Med* 11: 1330–1338

Aidsprävention in Deutschland

Durch die langfristig und umfassend angelegte Aidsprävention ist es Deutschland gelungen, dass im letzten Jahr erstmals seit dem Jahr 2000 die Neudiagnosen nicht nennenswert gestiegen sind, sondern sich annähernd auf dem Niveau des Vorjahres bewegen. Innerhalb West-Europas hat Deutschland mit 33,5 HIV-Neudiagnosen pro 1 Million Einwohner die niedrigste Rate an HIV-Neudiagnosen erreicht. Mit 215 Millionen in Deutschland verkauften Kondomen im Jahr 2008 wurde ein Rekordhoch erzielt. Auch das Safer-Sex-Verhalten der Bevölkerung ist weiter gestiegen. Nach einem Rückgang der Kondomnutzung im Zeitraum 2000 bis 2004 steigt bei Befragten mit mehreren Sexualpartnerinnen und Sexualpartnern das Schutzverhalten wieder an und hält seit 2007 den Anteil von 85 Prozent (2004: 77 Prozent). Auch die Kondomnutzung zu Beginn neuer Beziehungen hat sich weiter erhöht. Im Jahr 2008 verwendeten 81 Prozent derer, die in den vergangenen zwölf Monaten eine neue Partnerschaft begonnen haben, zu Beginn dieser Beziehung Kondome, 2004 waren es 70 Prozent.

Die deutschen Erfahrungen zeigen, dass eine Präventionsstrategie nur dann wirksam ist und international beachtete Erfolge erzielt, wenn sie langfristig angelegt ist und verschiedene Angebote und Maßnahmen miteinander kombiniert wie TV- und Kinospots, Plakat- und Anzeigenmotive.

Quelle: Bundeszentrale für gesundheitliche Aufklärung (BZgA), www.bzga.de

Hier steht eine Anzeige.

