

Die Tibiavalgisationsosteotomie mittels Kallusdistraktion

Proximal Tibial Valgus Osteotomy with Callus Distraction

Marc Merian, Dirk Schäfer, Beat Hintermann¹

Zusammenfassung

Operationsziel

Korrektur einer varischen Tibiaachse und Entlastung des medialen Kniekompartiments durch mediale Osteotomie im Tibiakopfbereich und Kallusdistraktion zur Valgisation.

Indikationen

Symptomatisches Varusknie bei
– medialem Postmenishektomie-Syndrom,
– medialer Gonarthrose,
– Knorpelläsionen des medialen Kompartiments,
– avaskulärer Osteonekrose des medialen Femurkondylus (Morbus Ahlbäck),
– Osteochondrosis dissecans des medialen Femurkondylus,
– posterolateraler und/oder anteromedialer Rotationsinstabilität des Kniegelenks.

Kontraindikationen

Fortgeschrittene Pathologie der Kniegelenkflächen des lateralen Kompartiments.
Fortgeschrittene Begleitarthrose des femoropatellaren Gelenks.
Extensionsdefizit $> 10^\circ$.
Wenig aktive > 60 -jährige Patienten.

Operationstechnik

Anlegen eines Fixateur externe unter Bildwandlerkontrolle möglichst nahe zur Gelenklinie. Hautinzision medial der Tuberositas tibiae. Tibiaosteotomie zwischen den proximalen Schrauben des Fixateurs und der Tuberositas tibiae unter Schonung der lateralen Kortikalis. Intraoperative Kontrolle der Distraktion unter dem Bildwandler bis zur gewünschten Korrektur. Zuklappen der Distraktion.

Weiterbehandlung

Distraktionsphase ab dem 5. postoperativen Tag mit 1 mm Distraktion pro Tag. Röntgenkontrollen am 5.–7. Tag, nach 6 Wochen und nach 8–10 Wochen nach Beginn der Distraktion, je nach Heilungsverlauf. Bei radiologisch erreichter Korrektur Beendigung der Distraktion und bei genügender Kallusformation Entfernung des Fixateurs unter Belassen der Schrauben. Bei unveränderter Korrektur nach Vollbelastung Entfernung der Schrauben.

Abstract

Objective

Correction of genu varum and unloading of the medial compartment using a proximal osteotomy, callus distraction.

Indications

Symptomatic genu varum due to
– post-medial-meniscectomy syndrome,
– medial compartment osteoarthritis,
– articular cartilage lesions of medial compartment,
– avascular necrosis of medial femoral condyle,
– osteoarthritis dissecans of medial femoral condyle,
– posterolateral and/or anteromedial rotatory instability.

Contraindications

Advanced articular cartilage lesions of lateral compartment.
Advanced osteoarthritis of patellofemoral compartment.
Extension lag $> 10^\circ$.
Patients > 60 years with low physical demands.

Surgical Technique

Installation of an external fixator under image intensification as close to the joint as possible. Skin incision medial to the tibial tuberosity. Osteotomy between proximal fixator screw and tibial tuberosity leaving the lateral cortex intact. Control of desired distraction under image intensification. Closure of distraction gap.

Postoperative Management

Start of distraction (1 mm/day) on day 5. Radiographs on day 5–7, after 6 weeks, and after 8–10 weeks. Removal of only the fixator rods once desired correction has been reached and sufficient callus has formed. If correction is maintained after full weight bearing, removal of screws.

Operat Orthop Traumatol 2005;17:313–25

DOI 10.1007/s00064-005-1135-1

¹Orthopädische Klinik, Universitätsspital Basel, Schweiz.

Ergebnisse

Zwischen 1998 und 2000 wurden bei 24 Patienten (sechs weiblich, 18 männlich, Alter 21–64 Jahre) 34 Kallusdistraktionen durchgeführt, bei zehn Patienten bilateral. 21 Patienten wurden nach 6–36 Monaten (Durchschnitt 23 Monate) nachuntersucht; eine Patientin wurde nach Implantation einer Totalendoprothese ausgeschlossen. Die femorotibiale Achse betrug präoperativ 179° (172 – 183°) und postoperativ 185° (179 – 191°). Die mediane Korrektur belief sich somit auf 6° (3 – 12°). 20 Patienten würden die Operation nochmals durchführen lassen. Der von den Autoren entwickelte Score verbesserte sich von präoperativ 15 auf postoperativ 10 Punkte, entsprechend einem guten Ergebnis. Komplikationen traten bei 15 Korrekturen (48%) auf, wovon acht (26%) eine operative Revision benötigten.

Schlüsselwörter

Kallusdistraktion · Tibiavalgisationsosteotomie · Mediale Gonarthrose

Vorbemerkungen

Die proximale Tibiavalgisationsosteotomie ist eine etablierte Methode zur Beinachsenkorrektur bei der symptomatischen, medialisseitigen, degenerativen Kniegelenkveränderung mit varischer Beinachse [3–5]. Viele verschiedene Methoden wurden entwickelt, die alle Vor- und Nachteile haben. Ein Vorteil der zuklappenden Tibiavalgisationsosteotomie besteht im Gegensatz zu medial aufklappenden Verfahren darin, dass kein Knocheninterponat benötigt wird. Allerdings birgt die erforderliche Fibulaosteotomie die Gefahr einer direkten Läsion des Nervus peroneus [2]. Auch ein postoperativ erhöhter Kompartimentdruck in der Tibialis-anterior-Loge wurde beschrieben.

Die mediale, aufklappende Osteotomie zeigte in der Serie von Hernigou et al. [5] gute subjektive und objektive Resultate. Der Vorteil des aufklappenden Verfahrens liegt darin, dass keine Fibulaosteotomie nötig ist und das Kompartiment des Musculus tibialis anterior nicht eröffnet wird. Zudem kann bei einer weit proximal liegenden Osteotomie der mediale Bandapparat gespannt werden. Schwierig bei diesem Verfahren ist die Größenbestimmung des Knochenblocks, da bei lateraler Laxität des Kapselbandapparats eine stärkere Korrektur zur Einstellung der gewünschten Beinachse benötigt wird. Dies lässt sich jedoch präoperativ schwer einschätzen. Außerdem besteht die Gefahr einer Fraktur der lateralen Kortikalis vor Einheilen des Knochenblocks. Beides kann zu einer ungenügenden Korrektur führen [3, 5]. Die neuen winkelstabilen Implantate (Tomofix®, Synthes) bieten

Results

Between 1998 and 2000, 34 callus distractions were done in 24 patients (six women, 18 men, age 24–64 years). Follow-up of 21 patients after an average of 23 months (6–36 months). Exclusion of one patient after total knee replacement. Pre- and postoperative femorotibial angle 179° (172 – 183°) and 185° (179 – 191°), respectively. Median correction was 6° (3 – 12°). 20 patients would accept the procedure again. Using the score developed by the authors, improvement from 15 points preoperatively to 10 points postoperatively. Complications in 15 corrections, eight of these needing a surgical revision.

Key Words

Callus distraction · Proximal tibial valgus osteotomy · Osteoarthritis medial compartment

Introductory Remarks

The tibial valgus osteotomy is an established procedure to correct symptomatic degenerative changes of the medial compartment accompanied by a varus deformity [3–5]. Many techniques have been developed, all having their advantages and disadvantages. An advantage of the lateral closing wedge osteotomy over the medial open wedge osteotomy is the fact that no bone graft is needed. It necessitates, however, an osteotomy of the fibula with the inherent risk of damage to the peroneal nerve [3]. A postoperatively increased pressure in the anterior tibial compartment has also been described.

The medial open wedge osteotomy has led to good subjective and objective results as shown by Hernigou et al. [5]. This technique has two advantages: no need for fibular osteotomy and no opening of the compartment of the tibialis anterior muscle. In addition, the medial ligamentous structures can be tensioned, if the osteotomy is done very proximal. The difficulty, however, lies in the need for determination of the size of the bone block, as in the presence of lateral ligamentous laxity an overcorrection of the leg axis is necessary that is difficult to estimate preoperatively. Moreover, a risk of fracture of the lateral cortex exists before bony incorporation of the bone graft. Lateral ligamentous laxity and fracture of the lateral cortex can lead to undercorrection [3, 5]. The recently developed fixed-angle implants (Tomofix®, Synthes) have the advantage that no bone graft is required to achieve

den Vorteil, dass eine Konsolidierung der aufklappenden Osteotomie auch ohne Knochenblock erreicht werden kann. Der Nachteil gegenüber der Kallusdistraktion besteht in dem relativ großen Zugang und der deutlich größeren Gefahr einer Hämatombildung durch die aufgeklappte Osteotomie.

Die Kombination der medial aufklappenden Tibiavalgisationsosteotomie mit einer Kallusdistraktion wurde erstmals von Turi et al. [8] beschrieben. So kann das Ausmaß der Korrektur postoperativ moduliert und für den Patienten optimal eingestellt werden. Risiken der Fibulaosteotomie werden vermieden. Einen Nachteil stellt die Gefahr der Sinterung bei ungenügender Belastbarkeit der Kallusformation dar. Die Einschätzung der Kallusreifung anhand von Röntgenbefunden kann nämlich problematisch sein. Auch benötigen Patienten mit Fixateur einen erhöhten Pflegeaufwand; damit ist die Mitarbeit des Patienten in hohem Maße gefordert und auch prinzipielle Voraussetzung für das Verfahren.

Operationsprinzip und -ziel

Korrektur der varischen Tibiaachse und Entlastung des medialen Kniekompartiments durch mediale Osteotomie im Tibiakopfbereich und Kallusdistraktion mit anteromedialseitig angebrachtem unilateralem Fixateur externe. Kallusdistraktion ab dem 5. postoperativen Tag mit viermal $\frac{1}{4}$ mm täglich. Ausbehandlung im Fixateur.

Vorteile

- Geringer operativer Aufwand.
- Geringe intraoperative Morbidität.
- Kurze Hospitalisationsdauer.
- Genaue Achseneinstellung unter Belastung möglich.
- Keine Osteotomie der Fibula erforderlich.
- Keine Entnahme eines Knochenblocks notwendig.
- Bilaterale Osteotomie in einer Sitzung möglich.
- Frühe Mobilisation des operierten Beins und Vollbelastung.

Nachteile

- Schwierige radiologische Beurteilung der Belastbarkeit der Kallusformation.
- Schmerzen bei der Distraktion.
- Gefahr von Infektionen entlang den Schrauben des Fixateurs.
- Möglicher Korrekturverlust nach Entfernung des Fixateurs.

a bony consolidation of an open wedge osteotomy. Their disadvantage compared to the callus distraction is the need for a larger exposure and the markedly increased risk of hematoma formation.

The combination of a medial open wedge osteotomy and a callus distraction was first described by Turi et al. [8]. It permits to adjust the extent of correction postoperatively and therefore tailoring it to the patient's need. Risks associated with a fibular osteotomy can be avoided. The sintering of a mechanically weak callus constitutes a disadvantage, as the radiologic assessment of the callus strength is fraught with problems. In addition, patients wearing an external fixator require an intense care and a high degree of compliance, a prerequisite for this procedure.

Surgical Principles and Objective

Correction of a genu varum and unloading of the medial compartment by a medial proximal osteotomy and callus distraction achieved by an anteromedially placed unilateral fixator. Callus distraction (four times $\frac{1}{4}$ mm/day) starting on day 5. Callus maturation is protected by external fixator. Realignment of the femorotibial axis and decrease of pain.

Advantages

- Relatively minor intervention.
- Low intraoperative morbidity.
- Short duration of hospital stay.
- Exact adjustment of leg axis while weight bearing.
- No need for fibular osteotomy.
- No need for harvesting of bone graft.
- Bilateral osteotomy in one sitting possible.
- Early mobilization with full weight bearing.

Disadvantages

- Difficult radiologic assessment of the strength of the callus.
- Pain during distraction.
- Risk of pin site infection.
- Possible loss of correction after removal of fixator.
- Prolonged presence of fixator, discomfort during treatment with fixator.
- Rare need for short anesthesia for removal of screws.

- Lange Tragezeit des Fixateurs, Unbequemlichkeit der Fixateurbehandlung.
- Selten Notwendigkeit einer Kurznarkose zur Entfernung der Schrauben.
- Verletzung des Pes anserinus und Innenbands möglich.
- Regelmäßige Röntgenkontrollen notwendig.

Indikationen

- Symptomatisches Varusknie bei
 - unikompartimentaler leichter bis mäßiger medialer Gonarthrose,
 - medialem Postmenisektomie-Syndrom,
 - posterolateraler und/oder anteromedialer Rotationsinstabilität,
 - avaskulärer Osteonekrose des medialen Femurkondylus (Morbus Ahlbäck),
 - Osteochondrosis dissecans des medialen Femurkondylus.

Kontraindikationen

- Pagonarthrose.
- Fortgeschrittene Arthrose des lateralen Kompartiments.
- Fortgeschrittene Retropatellararthrose.
- Extensionsdefizit $> 10^\circ$.
- Flexion im Kniegelenk $< 70^\circ$.
- Fehlende Kooperationsbereitschaft des Patienten.
- Distal betonte Crura vara mit regelrechter proximaler Tibiakonfiguration.
- Erhebliches Übergewicht.
- Multidirektionale Knieinstabilität, Ruptur eines Seitenbands und eines Kreuzbands.
- Biologisches Alter > 60 Jahre.
- Rheumatoide Arthritis.

Patientenaufklärung

- Allgemeine Operationsrisiken.
- Bilaterale Eingriffe in einer Sitzung möglich; in der Regel gut tolerierte leichte Beeinträchtigung beim Gehen durch die angebrachten Fixateure.
- Oberflächliche Infektionen häufig (bis zu 50%), tiefe Infektionen selten.
- Korrekturverlust nach Entfernung des Fixateurs oder Jahre später.
- Vernachlässigbare, klinisch nicht relevante Beinverlängerung von wenigen Millimetern.
- Schmerzhaftigkeit bei der Distraction.
- Selbständige Durchführung der Distraction zu Hause nach Protokoll unter regelmäßigen Röntgenkontrollen.

- Injury to pes anserinus and medial collateral ligament possible.
- Regular radiologic controls required.

Indications

- Symptomatic genu varum due to
 - post-medial-menisectomy syndrome,
 - medial compartment osteoarthritis,
 - articular cartilage lesions of medial compartment,
 - avascular necrosis of medial femoral condyle,
 - osteoarthritis dissecans of medial femoral condyle,
 - posterolateral and/or anteromedial rotatory instability.

Contraindications

- Osteoarthritis of all compartments.
- Advanced osteoarthritis of lateral compartment.
- Advanced patellofemoral osteoarthritis.
- Extension lag $> 10^\circ$.
- Flexion $< 70^\circ$.
- Absent patient compliance.
- Tibia vara with normal proximal tibial configuration.
- Morbid obesity.
- Multidirectional knee instability, rupture of one collateral ligament and of cruciate ligament.
- Biologic age > 60 years.
- Rheumatoid arthritis.

Patient Information

- Usual surgical risks.
- Bilateral correction in one sitting possible, interference with walking by both fixators usually well tolerated.
- Frequent superficial infections (up to 50%), rarely deep infections.
- Loss of correction after removal of external fixator or years later.
- Negligible, clinically not relevant lengthening of lower limb by a few millimeters.
- Pain during distraction.
- Distraction performed by patient at home based on a supplied protocol, regular radiographic control after 1, 6, and 8–10 weeks, depending on the course of consolidation.
- Long treatment duration, up to removal of fixator.
- Rare need for short anesthesia to remove Schanz screws.
- Early mobilization of knee and full weight bearing immediately postoperatively.

rollen nach etwa 1, 6 und 8–10 Wochen, je nach Heilungsverlauf.

- Langwieriges Behandlungsverfahren bis zur Entfernung des Fixateurs.
- Selten kurze Maskennarkose zur Entfernung der Schanz-Schrauben nötig.
- Freie Mobilisation des Knies und Vollbelastung unmittelbar postoperativ erlaubt.
- Hospitalisationsdauer durchschnittlich 6 Tage.
- Persistierende Restbeschwerden möglich.
- Arbeitsunfähigkeit ca. 4 Wochen für Schreibtisch-tätigkeiten, ca. 14 Wochen für körperlich schwere Tätigkeiten.

Operationsvorbereitungen

- Gangschulung unter krankengymnastischer Anleitung, Muskeltraining.
- Ganzbeinaufnahme (Orthoradiographie der unteren Extremität) unter Vollbelastung anteroposterior und seitlich, Bestimmung der Femurschaftachsen- und Tibiaschaftachsenwinkel zur Lokalisation und Bestimmung des Ausmaßes der Deformität.
- Zeichnerische Bestimmung der Osteotomiehöhe an der medialen Seite des Tibiakopfs und der Distraktionsdistanz für eine physiologisch „gerade“ Beinachse: Bei Patienten < 45 Jahre sollte die mechanische Beinachse auf der Ganzbeinaufnahme 0–2° valgisch eingestellt sein, bei älteren Patienten mit Varusgonarthrose sollte eine Überkorrektur von etwa 3–6° angestrebt werden.

Instrumentarium und Implantate

- Orthopädisches Standardsieb für Knochen- und Weichteileingriffe.
- Bildwandler.
- Drei Kirschner-Drähte (2 mm).
- 1-cm- und 2-cm-Meißel.
- 2-mm-Bohrer.
- Vier selbstschneidende Schanz-Schrauben.
- Monotube® TRIAX Fixateur externe (Stryker-Howmedica; Abbildung 1).

Abbildung 1

Monotube® TRIAX Fixateur externe (Stryker-Howmedica) mit zwei Backen zur Fixation der Schanz-Schrauben.

Figure 1

Monotube® TRIAX external fixator (Stryker, Howmedica) with two clamps for attachment to Schanz screws.

- Average duration of hospital stay 6 days.
- Persistence of symptoms possible.
- Temporary incapacity for work 4 weeks for clerical workers, and 14 weeks for blue-collar workers.

Preoperative Work Up

- Gait and muscle training under physiotherapeutic guidance.
- Weight-bearing anteroposterior and lateral long-leg films. Determination of the femorotibial angle and the level of its apex.
- Drawing of the level of osteotomy at the proximal, medial tibia and extent of distraction to obtain the desired correction. In patients < 45 years the femorotibial angle should be 0° or 2° of valgus. In older patients overcorrection of 3–6° is desirable.

Surgical Instruments and Implants

- Set for bone and soft-tissue procedures.
- Image intensifier.
- Three 2-mm Kirschner wires.
- 1-cm and 2-cm chisels.
- 2-mm drill bit.
- Four self-tapping Schanz screws.
- Monotube® TRIAX external fixator (Stryker-Howmedica; Figure 1).



Anästhesie und Lagerung

- Intubationsnarkose oder Spinalanästhesie.
- Rückenlage, Bein frei beweglich auf Kniebänkchen gelagert.
- Blutsperre am Oberschenkel.
- Desinfektion und Abdecken bis oberhalb des Kniegelenks.
- Bildwandler steril abgedeckt.

Anesthesia and Positioning

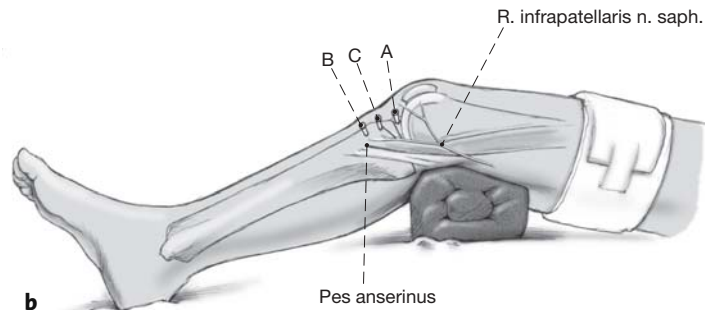
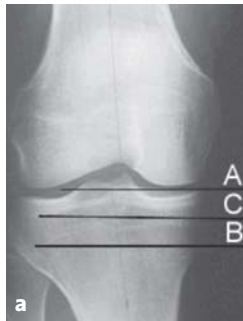
- Endotracheal or spinal anesthesia.
- Supine, roll of towels under the knee.
- Tourniquet at thigh.
- Prepping and free draping to mid-thigh.
- Sterile draping of image intensifier.

Operationstechnik

Abbildungen 2 bis 6

Surgical Technique

Figures 2 to 6



Abbildungen 2a und 2b

Der Kniegelenkspalt wird mit einem 2-mm-Kirschner-Draht markiert, der von medial nach lateral eingebracht wird (Draht A). Dabei muss darauf geachtet werden, die laterale Gelenkkapsel nicht zu perforieren.

Die präoperativ bestimmte proximale Osteotomiehöhe wird mit einem 2-mm-Kirschner-Draht von medial markiert (Draht B). Bildwandlerkontrolle der korrekten Lage der Kirschner-Drähte: Der zweite Kirschner-Draht sollte parallel zu dem im Kniegelenk liegenden Markierungsdraht 2–3 cm distal des Tibiaplateaus und proximal der Tuberositas tibiae liegen.

Ein dritter Kirschner-Draht (Draht C) wird von medial parallel zwischen den beiden ersten Kirschner-Drähten eingebracht, um die Lage der Schanz-Schrauben zu markieren.

a) Korrekte Lage der drei eingebrachten Kirschner-Drähte unter Bildwandlerkontrolle.

b) Gleiche Situation am liegenden Bein von medial.

Figures 2a and 2b

Insertion of a 2-mm Kirschner wire into the knee joint from medial to lateral (wire A). Care must be taken not to perforate the lateral joint capsule.

Determination of the preoperatively established level of osteotomy with a 2-mm Kirschner wire inserted from medial (wire B). Imaging control to ensure that the wire B lies parallel to the wire A in the knee joint. Wire B must lie 2–3 cm distal to the tibial plateau and proximal to the tibial tuberosity.

A third Kirschner wire (wire C) is inserted from medial between and parallel to wires A and B.

a) Correct position of the three wires under image intensification.

b) View from medial.

Abbildung 3

Entfernung des Kirschner-Drahts zur Markierung der Gelenklinie (Draht A). Zusammensetzen des Fixateurs (wie in Abbildung 6a dargestellt).

Mit Hilfe der proximalen Backe des Fixateurs wird der Abstand zwischen den Schanz-Schrauben zueinander bestimmt, indem diese durch die gelockerte Backe hindurch von anteromedial unter Bildwandlerkontrolle parallel zu und auf gleicher Höhe mit Draht C nach Stichinzisionen eingebracht werden. Entfernung des Drahts C. In der Sagittalebene sollte auf einen ausgeglichenen Abstand der Schanz-Schrauben von der anterioren und posterioren Begrenzung des Tibiakopfs geachtet werden. Beim Einbringen der posterioren proximalen Schanz-Schraube sollte die anatomische Neigung der Tibiagelenkfläche nach posterior und distal berücksichtigt werden, damit die Schanz-Schraube nicht zu nahe am Gelenk liegt.

Wir montieren den Monotube®-Fixateur so, dass er nach medial zeigt und die Distanz der Backen etwa 1 cm größer ist als der kleinstmögliche Abstand.

Zwei weitere Schanz-Schrauben werden nach Stichinzision distal in die Tibia eingebohrt unter Vorgabe der distalen Backe des Fixateurs. Anschließend wird der Fixateur entfernt, damit er bei der Durchführung der Osteotomie nicht stört.

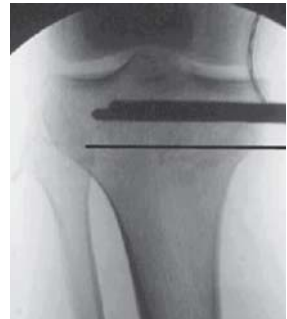

Figure 3

Removal of wire A and assembly of fixator (as shown in Figure 6a).

The distance of the channels in the proximal clamp determines the distances between the Schanz screws. Drilling through the channels of the loosened clamp parallel to the wire C under image intensification and insertion of the Schanz screws. Removal of wire C. Care has to be taken of a proper distance between the Schanz screws in the sagittal plane in respect to the anterior and posterior borders of the proximal tibial epiphysis. Stab incisions at the screw sites. During drilling of the posterior hole consideration must be given to the anatomic posterior and distal slope of the tibial articular surface. This avoids placement of the Schanz screw too close to the joint.

The Monotube® fixator is mounted in a way that it points medially and that the distance between the clamps is 1 cm greater than the least possible distance preset by the fixator.

Screws for the distal clamp are inserted into the tibia in a similar manner; they lie parallel to each other in the frontal plane. Removal of the fixator to avoid its interference with the osteotomy.

Abbildung 4

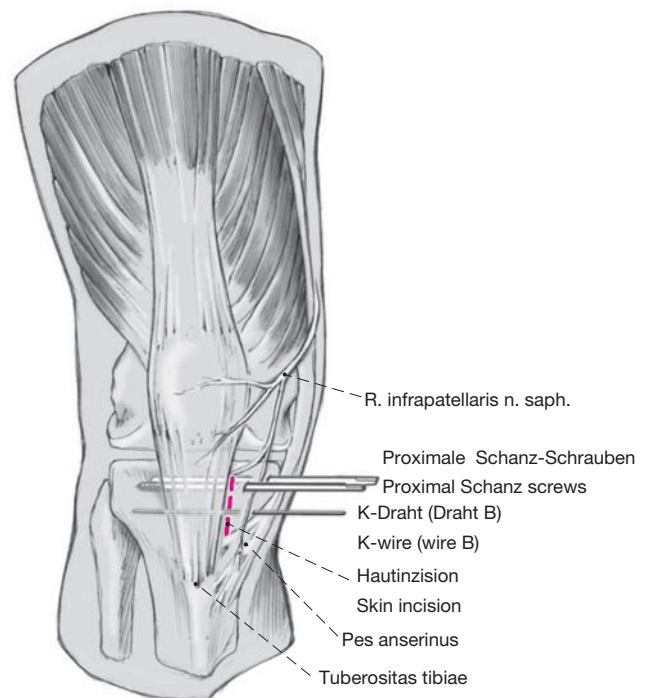
Gerader, anteriorer, ca. 3 cm langer Hautschnitt nach distal knapp unterhalb des Gelenkspalts medial der Tuberositas tibiae und proximal der einstrahlenden Sehnen des Pes anserinus.

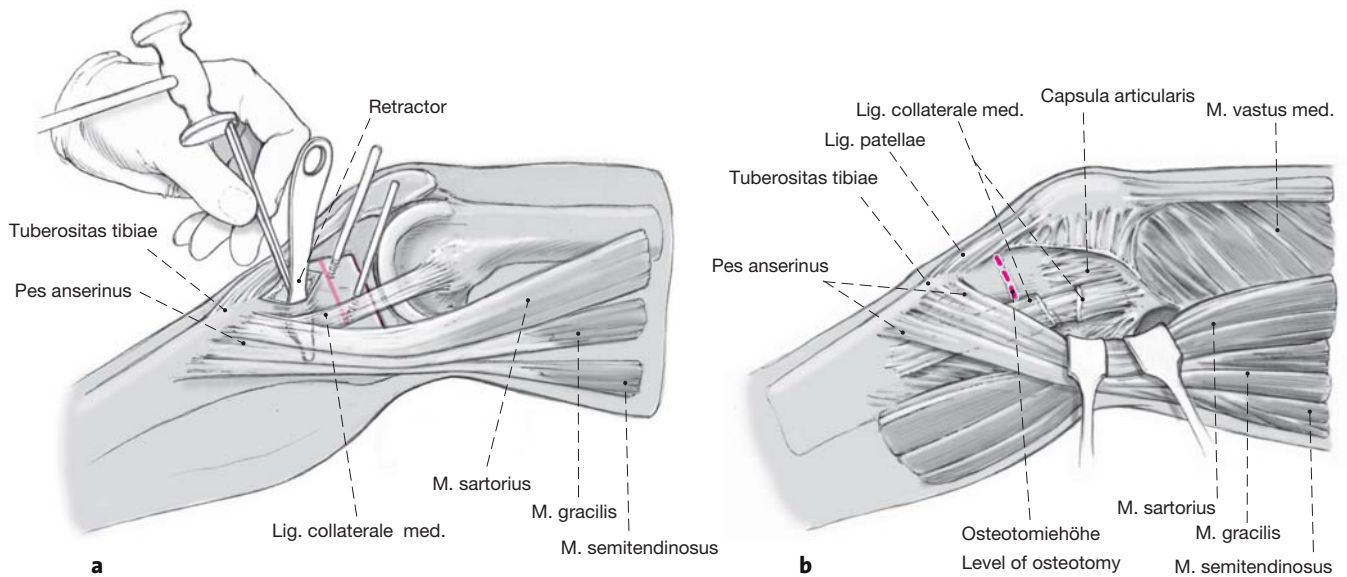
Sorgfältiges Darstellen des medialen Tibiakopfs auf der Höhe der Markierung der Osteotomie (Draht B). Zur späteren Naht heben wir das Periost auf Osteotomiehöhe ab. Der Ramus infrapatellaris des Nervus saphenus sollte geschont werden.

Figure 4

Straight, anterior, approximately 3 cm long skin incision starting just distal to the joint space and medial to the tuberosity and ending proximal to the tendon of the pes anserinus.

Meticulous exposure of the medial surface of the proximal tibial epiphysis at the level of wire B. For later suture the periosteum is detached from bone at the level of the osteotomy. Care must be taken to protect the infrapatellar branch of the saphenous nerve.



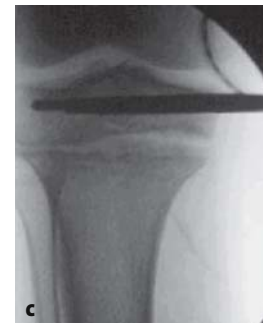

Abbildungen 5a bis 5c

Vor der Osteotomie des Knochens stellen wir den Pes anserinus und das mediale Seitenband dar, unterfahren diese Strukturen und halten sie nach medial weg. Das Knie wird in gebeugter Stellung osteotomiert. Entfernung des Markierungsdrahts der Osteotomie (Draht B).

Zur Osteotomie verwenden wir den Meißel, wobei wir das laterale Drittel der Tibia stehen lassen (a). Die Osteotomie liegt interligamentär, d.h. proximal zur Patellarsehne und zum Ansatz des medialen Seitenbandes (b; anatomische Illustration, mediales Seitenband unterbrochen dargestellt). Die laterale Kortikalis kann zur Erzielung zusätzlicher Elastizität mit dem 2-mm-Bohrer mehrmals angebohrt werden.

Montage des Fixateur externe. Mit dem Fixateur wird die Osteotomie (Drehen der Schraube B in Abbildung 1) bei extendiertem Knie aufgeklappt, bis die geplante Distraktionsdistanz (gemessene Distanz an der medialen Tibiakortikalis) erreicht ist. Dabei wird die Schraube A (s. Abbildung 1) der Backe wiederholt gelöst und angezogen, um die auf die laterale Kortikalis ausgeübte Spannung (Frakturgefahr) zu verringern. Bildwandlerkontrolle (c).



Figures 5a to 5c

Pes anserinus and medial collateral ligament are exposed, undermined and medially retracted before proceeding with the osteotomy. Flexion of the knee. Removal of wire B marking the site of osteotomy.

We perform the osteotomy with a chisel taking care to leave the lateral third of the tibia intact (a). The osteotomy lies proximal to the insertions of the patellar ligament and of the medial collateral ligament (b; note: for didactic reasons only the drawing here shows a divided medial collateral ligament). The lateral cortex may be perforated several times with a drill bit to increase its elasticity.

Assembly of the external fixator with the knee in extension. By turning the screw B of the Monotube® (see Figure 1), the osteotomy is opened until the predetermined degree of distraction has been reached; this distance is measured on the medial tibial cortex. During distraction the screw A (see Figure 1) of the clamp is repeatedly loosened and tightened to decrease the tension in the lateral cortex and thus prevent its fracture. Image intensifier control (c).

Abbildungen 6a und 6b

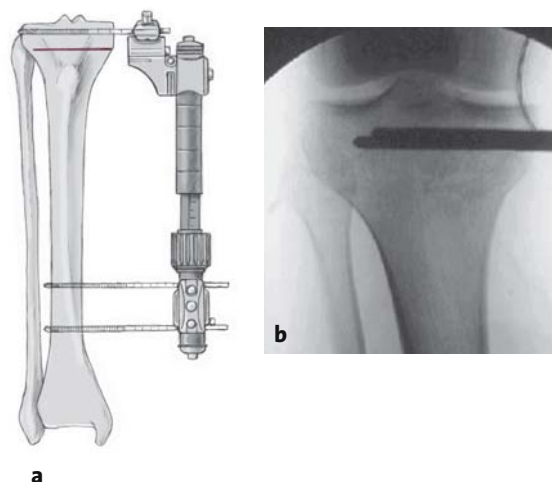
Aufgrund der Elastizität des Fixateursystems kann die Osteotomie bei Korrekturen bis zu 15° problemlos zugeklappt werden, ohne die Schraube A zur Fixierung der Gelenke zwischen Backe und Monotube® zu lösen. Es besteht keine Gefahr, dabei die laterale Kortikalis zu verletzen (a). Kontrolle unter dem Bildwandler (b).

Naht des Periosts, Hautnaht der Längsinzision. Steriler Verband. Kürzen der überstehenden Schäfte der Schanz-Schrauben.

Figures 6a and 6b

The inherent elasticity of the Monotube® fixator permits closure of osteotomy gaps that measure up to 15° without any problems. Screw A securing the articulation between clamp and Monotube® remains tightened. No risk exists to break the lateral cortex during this maneuver (a). Image intensifier control (b).

Suture of the periosteum and skin of the longitudinal incision. Sterile dressing. Shortening of the exceeding shafts of the Schanz screws.



Postoperative Behandlung

- Unmittelbar postoperative Physiotherapie zum Gehtraining und zur Mobilisation des Kniegelenks.
- Mobilisation unter Vollbelastung sofort erlaubt.
- Erster Verbandswechsel am 2. postoperativen Tag.
- Instruktion des Patienten zur täglichen Pflege der Schraubeneintrittsstelle.
- Beginn der Distraction am 5. postoperativen Tag mit viermal täglich ¼ Drehung der Schraube B. Dies entspricht einer Distraction von knapp 1 mm/Tag an der medialen Tibiakortikalis.
- Erste Röntgenkontrolle abhängig von der Distaktionsdistanz (Distraction Anzahl Millimeter = Anzahl Tage nach Distaktionsbeginn bis zur ersten Röntgenkontrolle).
- Die Kallusdistraction kann beendet werden, wenn der präoperativ ermittelte Korrekturwinkel erreicht ist und in der vollbelasteten Ganzbeinaufnahme die gewünschte mechanische Beinachse besteht. Ausheilung des Kallus bei liegendem Fixateur.
- Röntgenkontrolle 6 Wochen nach Distaktionsbeginn zur Beurteilung der Kallusformation, danach je nach Heilungstendenz alle 2 Wochen bis zur radiologischen Konsolidierung des Kallusgewebes.
- Entfernen des Fixateur externe bei ausreichender Kallusformation (im Durchschnitt 8 Wochen) unter Belassen der Schanz-Schrauben. Im Fall eines sofortigen Korrekturverlusts bei ungenügender Kallusformation kann der Fixateur externe wieder angelegt werden. Das Fehlen von Belastungs-

Postoperative Management

- Immediate postoperative start of physiotherapy for gait training and range of motion exercises of knee.
- Immediate full weight bearing allowed.
- First dressing change on day 2.
- Instructions to patient for daily pin site care.
- Start of distraction on day 5. Turning of screw B four times daily by ¼ turn. This corresponds to slightly less than 1 mm/day at the level of the medial tibial cortex.
- The timing of the first radiographic control depends on the distance of distraction (distraction in millimeters = number of days after start of distraction).
- Callus distraction is stopped when the preoperatively determined angle of correction has been reached and weight bearing radiographs show the desired femorotibial alignment. Maturation of callus while external fixator is in place.
- Radiographic control 6 weeks after begin of distraction to assess quality of callus. Thereafter, radiographs at 2-week intervals until adequate maturation of callus is evident.
- Removal of Monotube® but not of Schanz screws after adequate callus formation (as a rule after 8 weeks). Should a loss of correction appear immediately, the Monotube® is reconnected. Absence of pain at the site of distraction during weight bearing constitutes another indicator of adequate callus strength.
- If the callus resists the effects of full weight bearing, the screws can be removed.

schmerzen im Bereich der Kallusdistraction dient als zusätzlicher Indikator für eine genügende Konsolidierung.

- Bei stabilem Kallus unter Vollbelastung können die Schrauben ambulant entfernt werden.

Fehler, Gefahren, Komplikationen

- Bruch der lateralen Kortikalis während der Osteotomie oder anschließenden Distraction: Bei intraoperativem Auftreten Anbringen von Staples über lateralen Durchbruch. Ansonsten laterale Kortikalis unter Bildwandlerkontrolle mit dem Fixateur externe unter Kompression bringen. Cave: Keine anteroposteriore Achsenveränderung!
- Neurovaskuläre Läsionen in der Fossa poplitea: Chirurgische Revision.
- Ungenügende Kallusbildung nach Distraction: Dynamisierung der Distraction zur mechanischen Stimulation (blaue Schraube am Längsstab in Abbildung 1).
- Verlust der Korrektur nach Entfernen des Fixateurs: Erneute Montage des Fixateurs noch bei liegenden Schanz-Schrauben und neuerliche Einstellung der Beinachse. Ansonsten Revisionsoperation mit medial aufklappender Osteotomie und Plattenosteosynthese.
- Ungenügende Distraction mit vorzeitigem Durchbruch: Erneute Osteotomie.
- Oberflächlicher Infekt der Schraubeneintrittsstelle: Pflege der Eintrittsstelle und Therapie mit oralen Antibiotika.
- Tiefer Infekt der Schraubeneintrittsstelle: Chirurgisches Débridement, evtl. Erweiterung der Inzision der Schraubeneintrittsstellen. Bei ossärer Beteiligung: Débridement des Schraubenlochs und Platzierung einer neuen Schraube.
- Gelenkperforation beim Einbringen der Schrauben: Sofortige Korrektur der Schraubenposition.

Ergebnisse

Zwischen Juli 1998 und Juni 2000 wurden bei 24 Patienten (sechs weiblich, 18 männlich) 34 Kallusdistractionen am Tibiakopf durchgeführt, davon bei zehn Patienten bilateral. Das Alter der Patienten betrug 21–64 Jahre, im Durchschnitt 42,4 Jahre. 20 Patienten (30 Kallusdistractionen) konnten nach durchschnittlich 23 Monaten (6–36 Monate) klinisch und radiologisch nachuntersucht werden. Eine Patientin wurde nach Implantation einer Totalendoprothese von der Studie ausgeschlossen. Drei Patienten nahmen die Kontrolluntersuchung nicht wahr: Ein Patient lehnte

Errors, Hazards, Complications

- Breakage of the lateral cortex during osteotomy or subsequent distraction. Should it occur intraoperatively: fixation with staples. If occurring postoperatively: put the lateral cortex under compression under image intensification using the external fixator. Attention: avoid any anteroposterior axial malalignment.
- Neurovascular injury in the popliteal fossa: surgical revision.
- Inadequate callus formation after distraction: dynamize distraction to stimulate osteogenesis (blue screw on Monotube® as seen in Figure 1).
- Loss of correction after removal of Monotube®: reattachment of Monotube® to Schanz screws and realignment of femorotibial axis. If unsuccessful: revision surgery, open wedge osteotomy and internal plate fixation.
- Premature consolidation before planned amount of distraction has been reached: repeat osteotomy.
- Superficial pin site infection: pin site care and oral antibiotics.
- Deep pin tract infection: surgical debridement, if necessary enlargement of entry site of screws. In the presence of bony involvement: removal of screw, debridement of pin tract, and placement of new screw.
- Joint perforation during screw placement: immediate correction of screw position.

Results

Between July 1998 and June 2000, we performed 34 callus distractions in 24 patients (six women, 18 men). Their average age was 42.5 years (21–64 years). Clinical and radiologic follow-up after a mean of 23 months (6–36 months). One patient who had undergone a total knee replacement had to be excluded from the study. Three patients did not show up for the follow-up examination: one patient declined his participation, one was pregnant at the time of follow-up, and one could not be located. Preoperatively, the average femorotibial angle was 179° (172–183°) and postoperatively, 185° (179–191°). Therefore, the average angle of correction amounted to 6° (3–12°). The average loss of correction up the moment of follow-up was 1° (0–4°). The average duration of external fixation was 62 days (32–102 days). Figure 7 shows the photograph of a patient who had undergone a bilateral osteotomy. The Schanz screws were removed within 5 days after the Monotube®. Figure 8 shows radiographs taken preoperatively, after the end of distraction, and 13 months

die Teilnahme ab, eine Patientin war zur Zeit der Nachuntersuchung schwanger, und ein Patient ließ sich nicht auffinden. Die durchschnittliche femorotibiale Beinachse betrug präoperativ 179° ($172\text{--}183^\circ$) und postoperativ 185° ($179\text{--}191^\circ$). Die durchschnittliche Korrektur belief sich somit auf 6° ($3\text{--}12^\circ$). Der durchschnittliche Korrekturverlust bis zur Nachkontrolle lag bei 1° ($0\text{--}4^\circ$). Die mittlere Liegezeit des Fixateurs betrug 62 Tage ($32\text{--}102$ Tage; Beispiel eines Patienten nach bilateraler Osteotomie in Abbildung 7). Bis zu 5 Tage danach wurden die Schanz-Schrauben entfernt. Abbildung 8 zeigt Röntgenbilder eines beidseitig simultan operierten Patienten präoperativ, nach Distraction bei liegendem Fixateur und 13 Monate postoperativ mit Korrekturverlust von 2° bzw. 3° .

Komplikationen traten bei 15 Korrekturen auf, wovon acht eine chirurgische Revision erforderten. Drei Revisionen mussten wegen eines Infekts an der Schraubeneintrittsstelle durchgeführt werden. Eine erneute Korrektur war viermal notwendig: Bei zwei Patienten (drei Eingriffe) kam es zu einem Einbruch der Kallusformation nach zu früher Entfernung des Fixateurs. In einem Fall kam es zu einem Durchbruch der lateralen Kortikalis und mit weiterer Distraction zu einem posterioren Absinken des Tibiaplateaus. Bei einem Patienten mit einem posttraumatisch veränderten Knie zeigte sich postoperativ ein symptomatisches Aneurysma der Arteria poplitea, wahrscheinlich aufgrund einer inkompletten Wandschädigung der Arterie mit dem Meißel. Das Aneurysma wurde gefäßchirurgisch saniert. Unter den sieben verbliebenen Komplikationen fanden sich sechs schraubenbedingte Infekte und eine tiefe Venenthrombose, die alle konservativ behandelt wurden. Sämtliche Komplikationen heilten folgenlos aus und beeinflussten in keinem Fall das Endresultat.

Der eigene Score (Tabelle 1) zeigte eine Verbesserung von präoperativ 15 Punkten ($9\text{--}22$ Punkte) auf 10 Punkte ($4\text{--}19$ Punkte) bei der Nachuntersuchung. 86% der Patienten waren mit der Behandlung zufrieden, und bis auf vier Patienten würden sich alle wieder mit der gleichen Methode operieren lassen. Nur einer dieser vier Patienten musste sich wegen eines Infekts einer Revision unterziehen.

Abbildung 7

Klinisches Beispiel einer beidseitig simultan durchgeführten Korrektur nach Distraction bei noch liegendem Fixateur.

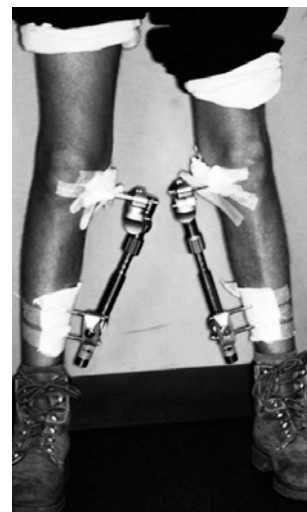
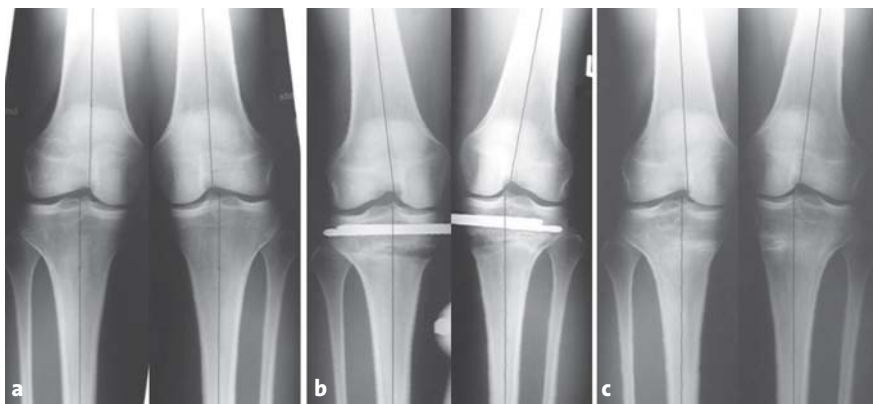
Figure 7

Clinical example of a bilateral distraction osteotomy wearing two fixators.

postoperatively of a patient who had undergone a bilateral osteotomy at the same sitting. Loss of correction amounted to 2° and 3° , respectively.

Complications occurred in 15 corrections, of which eight had to be treated surgically. Three revisions were done for infections at the pin sites. Correction of alignment was done four times: in two patients (three interventions) a sintering of the callus occurred after too early external fixator removal. In one patient the lateral cortex broke and led to a posterior subsidence of the tibial plateau during subsequent distraction. An-



Abbildungen 8a bis 8c

Röntgenbilder eines beidseitig simultan operierten Patienten.

- a) Präoperativ.
- b) Nach der Distraction bei liegendem Fixateur.
- c) 13 Monate postoperativ mit Korrekturverlust von 2° bzw. 3° .

Figures 8a to 8c

Radiographs of a bilaterally operated patient.

- a) Preoperative state.
- b) State after distraction in the presence of the fixator.
- c) 13 months postoperatively with loss of correction of 2° and 3° , respectively.

Tabelle 1
Kallusdistraktionsscore (von den Autoren entwickelt).

Aktivitätslevel	Wettkampfsport	1
	Regelmäßig Sport	2
	Ab und zu Sport	3
	Kein Sport	4
Funktion	Uneingeschränkt	1
	Fast alles möglich	2
	Für vieles eingeschränkt	3
	Sehr eingeschränkt, starke Schmerzen	4
Schmerzen	Keine Schmerzen	1
	↓	2
	↓	3
	↓	4
	↓	5
	↓	6
	↓	7
	↓	8
	↓	9
	↓	10
Deformität	Stärkste Schmerzen	10
	Femorotibiale Beinachse 184–189°	1
	Femorotibiale Beinachse 180–184° oder ≥ 190°	3
	Femorotibiale Beinachse < 180°	4
Resultat	Exzellent	4–7 Punkte
	Gut	8–10 Punkte
	Genügend	11–13 Punkte
	Ungenügend	14–22 Punkte

Alle vier Patienten waren aber bereits voroperiert: Zwei hatten eine Tibiakopffraktur erlitten, und bei zwei Patienten war wegen pathologischer Befunde eine Menishektomie durchgeführt worden.

Eine Studie von Magyar et al. [7] über 25 Kallusdistraktionen am Tibiakopf zur Umstellung der Beinachse mit einer Nachbeobachtungszeit von 2 Jahren ergab ein gutes Resultat mit einem durchschnittlichen HSS-Score (Hospital for Special Surgery Score) von 94 Punkten (69–100 Punkte). Agarwala et al. [1] führten bei 16 Patienten eine sog. Boxosteotomie durch und erzielten nach einer durchschnittlichen Beobachtungszeit von 30 Monaten mit 81 Punkten im HSS-Score ein gutes Ergebnis. In einer multizentrischen Studie aus Schweden mit 308 Patienten berichteten Magyar et al. [6] über folgende Komplikationsraten: 4% tiefe Venenthrombosen, 2% Pseudarthrosen, 4% technische Komplikationen und 51% Infektionen der Schraubeneintrittsstellen, welche in 96% auf konservative Maßnahmen ansprachen. Die hier vorgestellte Technik weist gegenüber den geschlossenen Verfahren ein deutlich höheres Komplikationsrisiko auf. Jedoch handelt es sich meist um Infektionen der Schraubeneintrittsstellen und folgenlos ausheilende Komplikationen. Die großen Vorteile des Verfahrens liegen in der geringen Invasivität, der möglichen simul-

Table 1
Score of assessment of callus distraction (developed by the authors).

Activity level	Competitive sport	1
	Regular sport activities	2
	Occasional sport activities	3
	No sport	4
Function	Unlimited	1
	Almost unlimited	2
	Considerably limited	3
	Very limited, strong pain	4
Pain	No pain	1
	↓	2
	↓	3
	↓	4
	↓	5
	↓	6
	↓	7
	↓	8
	↓	9
	↓	10
Deformity	Strong pain	10
	Femorotibial angle 184–189°	1
	Femorotibial angle 180–184° or ≥ 190°	3
	Femorotibial angle < 180°	4
Result	Excellent	4–7 points
	Good	8–10 points
	Satisfactory	11–13 points
	Poor	14–22 points

other patient who had suffered from sequelae of a trauma to his knee suffered from an aneurysm of the popliteal artery postoperatively, most probably caused by an incomplete trauma to the arterial wall by the chisel. He needed a vascular repair. Among the seven remaining complications we noted six infections at screw sites and one deep thrombophlebitis; all were treated conservatively, healed without any sequelae, and the complications did not influence the outcome.

For the assessment of results we used our own score (Table 1). It showed an improvement from 15 points preoperatively (9–22 points) to 10 points (4–19 points) at the time of follow-up. 86% of the patients were satisfied with the outcome. All but four would undergo the same procedure again. Only one of these four patients had to undergo a revision for infection. All four, however, had had a previous operation: two had suffered from a tibial plateau fracture and two had undergone a meniscectomy.

Magyar et al. [7] reported on 25 proximal tibial callus distractions with a follow-up of 2 years; they obtained good results as documented by an average Hospital for Special Surgery (HSS) score of 94 points (69–100 points). Agarwala et al. [1] using a box osteotomy reported on 16 patients followed up for 30

tanen beidseitigen Korrektur und der Vermeidung von Peroneusverletzungen. Unsere Serie weist eine hohe chirurgische Revisionsrate von acht erneuten Eingriffen auf, wovon jedoch drei nur chirurgische Weichteil-Débridements der Schraubeneintrittsstellen bei Infektion waren.

Die über eine kleine Hautinzision durchgeführte Osteotomie mit kontinuierlicher postoperativer Kallusdistraction erwies sich als zuverlässiges Verfahren für eine Beinachsenkorrektur an der proximalen Tibia. Insbesondere war es möglich, die Korrektur im belasteten Zustand gemäß den individuellen Bedürfnissen jedes Patienten zu definieren. Der Monotube® TRIAX Fixateur externe war ausreichend stabil für eine sofortige Vollbelastung des operierten Beins, was auch ein einzeitiges Vorgehen an beiden Beinen ermöglichte. Dies ist ein großer Vorteil vor allem bei jungen Patienten, wo oft ein beidseitiges Vorgehen geplant wird. Weitere Narkosen zur Materialentfernung, wie bei den geschlossenen Verfahren üblich, lassen sich mit dieser Methode vermeiden.

months; they obtained an average HSS score of 82 points. In a multicenter study from Sweden [6] of 308 patients the following incidences of complications were reported: 4% deep thrombophlebitides, 2% non-unions, 4% technical complications, and 51% pin site infections. Of the latter, 96% healed without surgical intervention. The higher incidence of complications when compared to closed procedures is evident. One has to consider, however, that most complications were infections at pin sites that healed without sequelae. The major advantages of the technique described here are the relatively minor invasiveness, the possibility to perform bilateral surgery at the same sitting, and the avoidance of peroneal nerve injuries. Although our results show a high incidence of surgical revisions (n = 8), one has to consider that three of them consisted of soft-tissue debridements for infections at screw sites.

The osteotomy done through a small incision and followed postoperatively by a continuous callus distraction is a reliable method for the treatment for axial correction of the proximal tibia. In particular, it allows to adjust the amount of correction under weight bearing for each patient. The stability of the Monotube® TRIAX external fixator was sufficient to permit immediate postoperative weight bearing, a fact that allowed bilateral surgery at the same sitting. This is of particular advantage in younger patient in whom bilateral surgery is planned. Anesthetics for implant removal, commonly performed for closed procedures, are rarely necessary with this technique.

Literatur – References

1. Agarwala S, Sinha M, Parasnis RN. Die so genannte Box-Osteotomie – eine neue Technik der proximalen Umstellungsosteotomie bei Gonarthrose. *Operat Orthop Traumatol* 2001;13:233–42.
2. Coventry MB. Upper tibial osteotomy for osteoarthritis [Current Concepts Review]. *J Bone Joint Surg Am* 1985;67:1136–40.
3. Coventry MB, Ilstrup DM, Wallrichs SL. Proximal tibial osteotomy. *J Bone Joint Surg Am* 1993;75:196–201.
4. Gariépy R. High tibial valgus osteotomy. *Operat Orthop Traumatol* 1996;8:212–21.
5. Hernigou PH, Medevielle D, Debeyre J, et al. Proximal tibial osteotomy for osteoarthritis with varus deformity. *J Bone Joint Surg Am* 1987; 69:332–54.
6. Magyar G, Ahl TL, Vibe P, et al. Open-wedge osteotomy by hemicallotaxis or the closed-wedge technique for osteoarthritis of the knee. *J Bone Joint Surg Br* 1999;81:444–8.
7. Magyar G, Toksvig-Larsen S, Lindstrand A. Hemicallotaxis open-wedge osteotomy for osteoarthritis of the knee. *J Bone Joint Surg Br* 1999; 81:449–51.
8. Turi G, Cassini M, Tomasi PS, et al. L'osteotomia direzionale di ginocchio mediante la „emicallotasi“. *Chir Organi Mov* 1987;72:205–9.

Korrespondenzanschrift – Address for Correspondence

Dr. Marc Merian
 Orthopädische Klinik
 Universitätsspital Basel
 CH-4031 Basel
 Telefon (+41/61) 265-2525
 E-Mail: merianmarc@hotmail.com