

M. Sawatzki<sup>1,2</sup> · O. Kummer<sup>3</sup> · S. Krähenbühl<sup>3</sup> · M. Siegemund<sup>4</sup>

<sup>1</sup> Medizinische Klinik, Universitätsspital Basel

<sup>2</sup> Abteilung Gastroenterologie/Hepatology, Universitätsspital Basel

<sup>3</sup> Klinische Pharmakologie und Toxikologie, Universität Basel

<sup>4</sup> Intensivmedizin, Universitätsspital Basel

# 35-jährige Patientin mit generalisiertem Krampfanfall und nicht-kardiogenem Lungenödem nach Intoxikation

## Patientenbericht

### Anamnese

Eine 35-jährige Frau wurde im August 2005 rund 10 h nach Einnahme von retardiertem Verapamil (retrospektiv 4,8 g, 20 Tabletten à 240 mg) in suizidaler Absicht auf unsere Notfallstation gebracht und stationär aufgenommen. Die depressive Patientin stand wegen einer komplexen Migräne unter einer Verapamildauermedikation. Weil sie zur Arbeit nicht erschienen war, wurde die Patientin von der Polizei gesucht und somnolent in ihrem Badezimmer aufgefunden.

### Klinische Befunde

Initial fand sich eine normalgewichtige (55 kg, 153 cm, Body Mass Index 23,5 kg/m<sup>2</sup>), afebrile, somnolente (Glasgow Coma Scale 14) Patientin ohne fokale neurologische Defizite, kreislaufstabil im normfrequenten Sinusrhythmus. Der körperliche Untersuchungsbefund war unauffällig, ebenso das Routinelabor.

Bei zunächst unbekannter Dosis, der langen Latenzzeit seit der Einnahme der Tabletten und unauffälligem Elektrokardiogramm (EKG) wurde bei der nahezu symptomfreien Patientin auf eine gastrointestinale Dekontamination (Aktivkohle, Magenspülung) verzichtet.

### Vorläufige Diagnose

- Somnolenz nach Intoxikation mit retardiertem Verapamil in suizidaler Absicht

### Klinischer Verlauf und Therapie

Zwei Stunden nach Eintritt auf die Intensivstation klagte die Patientin über Schwindel und Übelkeit. Im EKG fiel eine Herzfrequenz von 45 Schlägen pro Minute auf, bei einem AV-Block 3. Grades mit komplettem Rechtsschenkelblock (RSB). Innerhalb von Minuten war die Patientin im kardiogenen Schock (■ **Tab. 1**, ■ **Abb. 1**) mit im Verlauf anurischem Nierenversagen (■ **Infobox 1**). Zusätzlich folgte ein paralytischer Ileus mit fehlenden Darmgeräuschen. Unter rascher Infusionstherapie mit physiologischer Kochsalzlösung, Atropin und Isoproterenol (10 µg/min) ließ sich der Blutdruck kurze Zeit stabilisieren, die Herzfrequenz jedoch nicht anheben (■ **Tab. 1**). Die längerfristige hämodynamische Stabilisierung gelang dann nach intravenöser Kalziumglukonatgabe mit zusätzlichem Noradrenalinperfusor (■ **Infobox 2**).

Insgesamt 13 h nach der Tabletteneinnahme trat ein generalisierter tonisch-klonischer Krampfanfall auf. Dieser dauerte 30 s mit nachfolgender, kompletter neurologischer Erholung. Die Vasopressorbehandlung konnte 10 h nach kardiogenem Schock (23 h nach Tabletteneinnahme) beendet werden (■ **Abb. 1**). Zwei Tage nach der Intoxikation trat eine akute Dyspnoe mit Sättigungsabfall auf 88% und respiratorischer Partialinsuffizienz (p<sub>a</sub>O<sub>2</sub> 60 mmHg, p<sub>a</sub>CO<sub>2</sub> 25 mmHg, pH-Wert 7,44) auf (■ **Tab. 1** und ■ **Abb. 1**). Klinisch und radiologisch lag das Bild eines Lungenödems vor (■ **Abb. 2**).

In der durchgeführten transthorakalen Echokardiographie fand sich sowohl systolisch als auch diastolisch eine normale rechts- und linksventrikuläre Funktion. Das BNP (Brain Natriuretic Peptide) lag ebenfalls im Normbereich. Unter alleiniger diuretischer Therapie mit Furosemid konnte das Lungenödem innerhalb kürzester Zeit behoben werden. Vier Tage später konnte die Patientin in körperlich beschwerdefreiem Zustand mit regelrechter Darmtätigkeit und normalen Retentionswerten in die psychiatrische Abteilung überwiesen werden.

**Tab. 1** Klinischer Verlauf der Intoxikation bei unserer Patientin

Zeit nach Intoxikation	10 h	12 h	13 h	48 h
	Hospitalisation	Schock	Krampfanfall	Lungenödem
Herzfrequenz/min	98	45	47	95
EKG	SR	RSB + AVB 3°	RSB + AVB 3°	SR
Blutdruck (mmHg)	117/61	60/30	97/24	121/71

SR: Sinusrhythmus, RSB: Rechtsschenkelblock, AVB 3°: atrioventrikulärer Block 3. Grades.

Hier steht eine Anzeige.



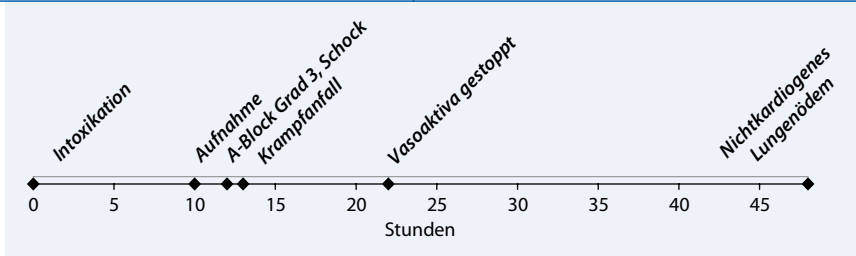


Abb. 1 ▲ Zeitfenster nach Verapamilintoxikation bei unserer Patientin

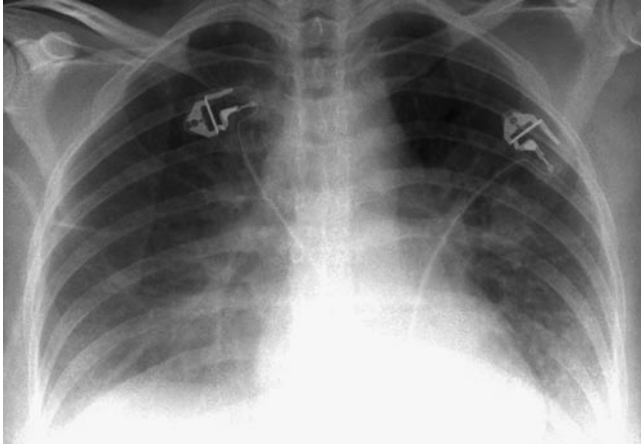


Abb. 2 ◀ Nicht-kardiogenes Lungenödem bei unserer Patientin

### Diagnosen

- Hämodynamisch relevante, retardiert auftretende Verapamilintoxikation (12 h nach Ingestion)
- Kardiogener Schock mit akutem Nierenversagen
- Paralytischer Ileus
- Generalisierter tonisch-klonischer Krampfanfall (13 h nach Ingestion)
- Nicht-kardiogenes Lungenödem (48 h nach Ingestion) unklarer Ätiologie

### Diskussion

#### Intoxikation mit retardierten Kalziumantagonistenpräparaten

Die häufigsten Intoxikationen mit kardiovaskulären Medikamenten sind durch Kalziumantagonisten verursacht, sie sind, zusammen mit den  $\beta$ -Blockern, für über 65% aller Todesfälle unter kardiovaskulärer Medikation verantwortlich [6]. Es finden sich keine Studien zur genauen Differenzierung zwischen Kalziumantagonisten vom Dihydropyridin- und vom Verapamiltyp.

Kardiovaskuläre Störungen wie Hypotension und Bradykardien mit Reizleitungsstörungen bis hin zum kompletten AV-Block sind bekannte Symptome nach

Intoxikationen mit Verapamil-Retardpräparaten [6]. Hämodynamisch relevante Nebenwirkungen werden durch die arterielle Vasodilatation und negativ inotrope, dromotrope und chronotrope Effekte der Kalziumkanalblocker an Myokard und glatten Muskelzellen verursacht [21].

Die Intoxikation mit retardierten Kalziumkanalantagonisten führt zu zeitverzögerten und prolongierten Symptomen [4]. Wir berichten in dieser Kasuistik über 2 weitere, seltene Nebenwirkungen nach Intoxikation mit einem Verapamil-Retardpräparat.

#### Darmperistaltik, Dekontamination

Intoxikationen mit retardierten Präparaten eines Kalziumantagonisten führen zu verzögert auftretenden und prolongierten gastrointestinalen Symptomen [11, 12]. Durch den kalziumantagonistischen Effekt wird die Darmperistaltik gehemmt, und es folgt eine verlängerte Darmpassage bis zum Vollbild eines paralytischen Ileus. Dadurch kann sich die Aufenthaltszeit der Tabletten im Gastrointestinaltrakt zusätzlich verlängern. Neben dem schon vorhandenen Retardeffekt des Präparats verzögert sich dadurch die Absorptionsphase zusätzlich und erklärt die prolongierte

Symptomatik. Falls die Ausbildung eines (Tabletten)Bezoars auftritt, wird die Resorption des Wirkstoffs noch weiter verlängert [4, 25].

#### ➤ Eine antegrade Darmspülung wird bis 12–24 h nach Tabletteningestion empfohlen

Daher kommt der gastrointestinalen Dekontamination mit repetitiver Gabe von Aktivkohle und allenfalls antegrader Darmspülung (ggf. in Schutzintubation bei bewusstseinsgetriebenen Patienten) eine entscheidende Bedeutung zu. Dies sollte, wie bei unserer Patientin ersichtlich, auch bei symptomfreien Patienten beachtet werden [3, 10, 26]. Da der Effekt von Aktivkohle bei Intoxikationen mit retardierten Präparaten oft ungenügend ist, wird eine antegrade Darmspülung mit Macrogol (Polyethylenglykol 3350/Elektrolyt-Lösung) bis 12–24 h nach Tabletteningestion empfohlen [20, 26]. Um die Bindungskapazität der Aktivkohle nicht zu beeinträchtigen, sollte diese erst nach der Darmspülung verabreicht werden [13]. Retrospektiv ist in unserem Fall die Retardwirkung 10–12 h nach Ingestion unterschätzt und eine Dekontamination nicht durchgeführt worden.

#### Kardiogener Schock

Bei hämodynamisch instabilen Patienten ist die Gabe von kristalloiden Infusionen, Katecholaminen, Kalzium und/oder Glukagon notwendig [17]. Bei therapieresistenter linksventrikulärer Dysfunktion können Glukose-Insulin-Infusionen oder Phosphodiesterasehemmer die kardiale Auswurfleistung verbessern [1, 5, 24]. Ein temporärer Herzschrittmacher kann beim höhergradigen AV-Block indiziert sein [11]. Bei weiterhin therapieresistenter Intoxikation müssen zusätzliche Therapieoptionen wie intraaortale Ballongegenpulsation (IABP; [7]), linksventrikuläre Unterstützungssysteme („left ventricular assist devices“, LVAD; [8]) oder extrakorporale Membranoxygenierung (ECMO) angewendet werden [22].

Aufgrund der hohen Proteinbindung (über 90%) und dem hohen Verteilungsvolumen von 4 l/kg lässt sich Verapamil nicht durch Hämodialyse eliminieren.

**Infobox 1** Symptome nach Verapamilintoxikation

- Hypotension, Schock
- Bradykarde Rhythmusstörungen (AV-Block I–III, Sinusbradykarde, Sinusarrest, Asystolie)
- Herz-Kreislauf-Stillstand
- Hypotensionsbedingte Organischämie (Nierenversagen, zerebrale Krampfanfälle, Kolonischämie, metabolische Azidose, therapierefraktes Herzversagen)
- Hyperglykämie
- Hypokaliämie
- Parästhesien
- Bewusstseinsstrübung, Koma
- Apoplexie
- Allergische kutane Reaktionen
- Pankreatitis
- Obstipation
- Anurisches Nierenversagen
- Nicht-kardiogenes Lungenödem, Acute Respiratory Distress Syndrome

**Infobox 2** Therapieoptionen bei Verapamilintoxikation

- Antegrade Darmspülung
  - Aktivkohle
  - Flüssigkeitssubstitution
  - Vasopressoren
  - Kalziumglukonat 10% als Bolus 10–20 ml, ggf. Dauerinfusion (5 mmol/h)
  - Glukagon 3–10 mg i.v., gefolgt von 1–5 mg/h als Dauerinfusion
  - Insulin-Glukose-Infusionen
  - Phosphodiesterasehemmer
  - Hämodilution (bei schwerer Azidose, dient nicht der Elimination des Medikaments)
  - Plasmapherese
  - Experimentell: Kalziumkanalaktivatoren
- Invasive Therapien**
- Schrittmacher
  - Intraaortale Gegenpulsation (IABP)
  - Herzunterstützungssysteme („assist devices“)
  - Extrakorporale Membranoxygenierung

ren. Mittels Plasmapherese konnten Kuhlmann et al. bei 2 hämodynamisch instabilen Patienten jedoch die Plasmakonzentration auf 40% reduzieren [14].

**Generalisierte Krampfanfälle**

Generalisierte Krampfanfälle nach Verapamilintoxikation sind in einigen Fällen bereits berichtet worden. In einem Fall handelte es sich um eine Mischintoxikation mit Verapamil, Dipyridamol, Amoxicillin und Trimethoprim/Sulfamethoxazol, bei jedoch hämodynamisch stabilem Patienten [28]. Nach intravenöser Verapamilgabe entwickelte ein 18 Monate altes Mädchen einen myoklonischen Krampfanfall, welcher mittels erneuter Injektion reproduziert wurde [18]. In 2 weiteren Fällen wurde über myoklonische Dystonien und multifokale Myokloni nach Verapamilgabe berichtet [9, 27]. Nach Intoxikation mit retardiertem Diltiazem in Kombination mit Isosorbiddinitrat und Alkohol wurde 18 h nach Tabletteneinnahme ein generalisierter tonisch-klonischer Krampfanfall beobachtet [12].

In unserem Fall wurde eine mögliche zerebrale Minderperfusion eine Stunde nach kardiogenem Schock als Ursache des generalisierten Krampfanfalls postuliert. Aufgrund der zitierten Literatur ist ein di-

rekter epileptogener Effekt von Verapamil aber nicht ausgeschlossen.

**Nicht-kardiogenes Lungenödem**

Das nicht-kardiogene Lungenödem ist eine seltene Komplikation nach Intoxikation mit Kalziumantagonisten. In der Literatur finden sich 3 Publikationen mit 5 Patienten [2, 15, 23]. Als Hypothese wird angenommen, dass durch Blockade der Kalziumkanäle eine Dilatation der Pulmonalgefäße und ein Anstieg des pulmonalkapillären Drucks auftritt und dadurch inflammatorische Zytokine aktiviert werden [16]. Die Hemmung der Prostazyklinsynthese und die reduzierte Freisetzung von Zellmembranprotektoren könnten ebenfalls eine Rolle im Pathomechanismus spielen [19]. Durch die gesteigerte pulmonale Gefäßpermeabilität bei gleichzeitig erhöhtem pulmonalkapillärem Druck kommt es dann zum vermehrten Einstrom von Flüssigkeit und Proteinen in das Interstitium und schließlich zum alveolären Lungenödem. Weitere aggravierende Faktoren sind die pulmonale Hypoxie während der kardiodepressiven Episode sowie die intravenöse Volumensubstitution zur Therapie der Kreislaufinsuffizienz [23].

Internist 2010 · 51:528–532  
DOI 10.1007/s00108-009-2544-2  
© Springer-Verlag 2010

M. Sawatzki · O. Kummer · S. Krähenbühl · M. Siegemund

**35-jährige Patientin mit generalisiertem Krampfanfall und nicht-kardiogenem Lungenödem nach Intoxikation****Zusammenfassung**

Nach Intoxikation mit Verapamil-Retardpräparaten sind verzögerte und prolongierte kardiovaskuläre Nebenwirkungen bekannt. Wir berichten über 2 seltene Nebenwirkungen in Form eines generalisierten Krampfanfalls und eines nicht-kardiogenen Lungenödems, welche erst 13 bzw. 48 h nach der Intoxikation aufgetreten sind. Aufgrund der verzögert auftretenden und prolongierten Arzneimittelwirkungen muss bei Intoxikationen mit retardierten Kalziumantagonisten die gastrointestinale Dekontamination mit antegrader Darmspülung und anschließender Aktivkohletherapie auch bei initial symptomfreien Patienten bis mindestens 24 h nach Intoxikation gefordert werden.

**Schlüsselwörter**

Kalziumantagonisten · Verapamilintoxikation · Grand-mal-Anfall · Lungenödem · Gastrointestinale Dekontamination

**Seizure and non-cardiogenic pulmonary edema after intoxication****Abstract**

We report a case of severe intoxication with extended-release verapamil. In addition to cardiovascular toxicities with hypotension, atrioventricular block and bradycardia, the patient suffered from grand-mal seizure and pulmonary edema 13 and 48 hours respectively, after ingestion of 4.8 g of extended-release verapamil. Adverse reactions after intoxications with extended-release tablets appear delayed with prolonged manifestation of symptoms. Early and repetitive administration of activated charcoal and antegrade whole bowel lavage are crucial, even in primary asymptomatic patients.

**Keywords**

Calcium channel blocker · Verapamil intoxication · Grand-mal seizure · Pulmonary edema · Gastrointestinal decontamination

Fazit für die Praxis

**Intoxikationen mit retardierten Kalziumantagonisten führen zu verzögert auftretenden und prolongierten Arzneimittelwirkungen. Die gastrointestinale Dekontamination mit antegrader Darmspülung und anschließender Aktivkohletherapie muss auch bei primär symptomfreien Patienten bis mindestens 24 h nach Intoxikation empfohlen werden.**

Korrespondenzadresse

S. Krähenbühl

Klinische Pharmakologie und Toxikologie,  
Universität Basel  
4031 Basel  
Schweiz  
kraehenbuehl@uhbs.ch

**Interessenkonflikt.** Der korrespondierende Autor gibt an, dass kein Interessenkonflikt besteht.

Literatur

1. Boyer EW, Shannon M (2001) Treatment of calcium-channel-blocker intoxication with insulin infusion. *N Engl J Med* 344: 1721–1722
2. Brass BJ, Winchester-Penny S, Lipper BL (1996) Massive verapamil overdose complicated by non-cardiogenic pulmonary edema. *Am J Emerg Med* 14: 459–461
3. Buckley CD, Aronson JK (1995) Prolonged half-life of verapamil in a case of overdose: implications for therapy. *Br J Clin Pharmacol* 39: 680–683
4. Buckley N, Dawson AH, Howarth D et al. (1993) Slow-release verapamil poisoning. Use of polyethylene glycol whole-bowel lavage and high-dose calcium. *Med J Aust* 158: 202–204
5. Coleman GM, Gradinac S, Taegtmeyer H et al. (1989) Efficacy of metabolic support with glucose-insulin-potassium for left ventricular pump failure after aortocoronary bypass surgery. *Circulation* 80: 191–196
6. DeWitt CR, Waksman JC (2004) Pharmacology, pathophysiology and management of calcium channel blocker and beta-blocker toxicity. *Toxicol Rev* 23: 223–238
7. Frierson J, Bailly D, Shultz T et al. (1991) Refractory cardiogenic shock and complete heart block after unsuspected verapamil-SR and atenolol overdose. *Clin Cardiol* 14: 933–935
8. Hendren WG, Schieber RS, Garrettson LK (1989) Extracorporeal bypass for the treatment of verapamil poisoning. *Ann Emerg Med* 18: 984–987
9. Hicks CB, Abraham K (1985) Verapamil and myoclonic dystonia. *Ann Intern Med* 103: 154
10. Hofer CA, Smith JK, Tenholder MF (1993) Verapamil intoxication: a literature review of overdoses and discussion of therapeutic options. *Am J Med* 95: 431–438
11. Immonen P, Linkola A, Waris E (1981) Three cases of severe verapamil poisoning. *Int J Cardiol* 1: 101–105

12. Isbister GK (2002) Delayed asystolic cardiac arrest after diltiazem overdose; resuscitation with high dose intravenous calcium. *Emerg Med J* 19: 355–357
13. Kirshenbaum LA, Sitar DS, Tenenbein M (1990) Interaction between whole-bowel irrigation solution and activated charcoal: implications for the treatment of toxic ingestions. *Ann Emerg Med* 19: 1129–1132
14. Kuhlmann U, Schoenemann H, Muller TF et al. (1999) Plasmapheresis in fatal overdose with verapamil. *Intensive Care Med* 25: 1473
15. Leeser MA, Martyn R, Talley JD et al. (1994) Noncardiogenic pulmonary edema complicating massive verapamil overdose. *Chest* 105: 606–607
16. Low RI, Takeda P, Mason DT et al. (1982) The effects of calcium channel blocking agents on cardiovascular function. *Am J Cardiol* 49: 547–553
17. Luscher TF, Noll G, Sturmer T et al. (1994) Calcium gluconate in severe verapamil intoxication. *N Engl J Med* 330: 718–720
18. Maiteh M, Daoud AS (2001) Myoclonic seizure following intravenous verapamil injection: case report and review of the literature. *Ann Trop Paediatr* 21: 271–272
19. Nadler JL, Goodson S, Rude RK (1987) Evidence that prostacyclin mediates the vascular action of magnesium in humans. *Hypertension* 9: 379–383
20. no authors listed (2004) Position paper: whole bowel irrigation. *J Toxicol Clin Toxicol* 42: 843–854
21. Ori Y, Korzets A, Caneti M et al. (2000) Lymphocytic intracellular calcium in a patient with complicated verapamil overdose. *Am J Med Sci* 319: 63–67
22. Rygnestad T, Moen S, Wahba A et al. (2005) Severe poisoning with sotalol and verapamil. Recovery after 4 h of normothermic CPR followed by extra corporeal heart lung assist. *Acta Anaesthesiol Scand* 49: 1378–1380
23. Sami Karti S, Ulusoy H, Yandi M et al. (2002) Non-cardiogenic pulmonary oedema in the course of verapamil intoxication. *Emerg Med J* 19: 458–459
24. Sandroni C, Cavallaro F, Addario C et al. (2004) Successful treatment with enoximone for severe poisoning with atenolol and verapamil: a case report. *Acta Anaesthesiol Scand* 48: 790–792
25. Stack PE, Patel NR, Young MF et al. (1994) Pharmacobezoars – the irony of the antidote: first case report of nifedipine XL bezoar. *J Clin Gastroenterol* 19: 264–265
26. Tenenbein M (1997) Position statement: whole bowel irrigation. *American Academy of Clinical Toxicology; European Association of Poisons Centres and Clinical Toxicologists. J Toxicol Clin Toxicol* 35: 753–762
27. Vadlamudi L, Wijdicks EF (2002) Multifocal myoclonus due to verapamil overdose. *Neurology* 58: 984
28. Watling SM, Crain JL, Edwards TD et al. (1992) Verapamil overdose: case report and review of the literature. *Ann Pharmacother* 26: 1373–1378

Edelgas detektiert  
Immunprozesse

Mit der Magnetresonanztomographie (MRT) können bereits Funktionsstörungen von Herz und Hirn ohne Eingriff in den Körper aufgespürt werden. Nun versuchen Wissenschaftler sogar das Bindungsverhalten einzelner immunologisch wichtiger Moleküle im Körper sichtbar zu machen. Dies soll durch einen Biosensor gelingen, der unter anderem das Edelgas Xenon enthält, dessen MRT-Signal um mehrere Größenordnungen erhöht werden kann. Da Edelgase für gewöhnlich keine Bindungen eingehen, sperren die Forscher das Xenonatom in einen Molekülkäfig und binden diesen an das Oberflächenmolekül einer Immunzelle. Durch das hochempfindliche Xenon kann dann die Abwehrzelle mittels MRT beobachtet werden. Das Verfahren soll in der Diagnostik von Autoimmunerkrankungen wie Rheumatoider Arthritis oder Multipler Sklerose eingesetzt werden. Von den Forschern wurde bereits ein solcher Biosensor entwickelt, er ist ein Konstrukt aus vier Bestandteilen: dem Edelgas Xenon (129Xe), dem umgebenden Molekülkäfig, einem Virusfragment und einem Linker, der für die Bindung zwischen Käfig und Virusfragment zuständig ist. Der Biosensor bindet ganz spezifisch an das Protein MHC II, das im Immunsystem dafür zuständig ist, Krankheitserreger zu präsentieren. Durch den Einsatz von hyperpolarisiertem 129Xe wurde eine hinreichend hohe Meßempfindlichkeit erreicht, um ein Nanomol MHC II-gebundener Biosensoren nachzuweisen. Dies ist die Voraussetzung dafür, immunologisch aktiven Molekülen auf der Spur zu bleiben, die nur in geringen Konzentrationen auftreten. Im Normalfall ist das Antigen ein körperfremder Eindringling. Bei Autoimmunerkrankungen ist es jedoch ein körpereigener Stoff, gegen den das Abwehrsystem dann mobilisiert wird.

Quelle: *Physikalisch-Technische Bundesanstalt Berlin, www.ptb.de*