

Thrombolyse der Arteria cerebri media

Der akute ischämische Hirninfarkt ist heute therapierbar und stellt somit einen Notfall dar. Die schnelle Wiedereröffnung des verschlossenen Gefäßes ist mit einer 5-fach verringerten Mortalität und mit 6-fach weniger schweren Behinderungen verbunden [21]. Eine Rekanalisation tritt auch im Spontanverlauf auf, kommt aber meist zu spät, da die potenziell rett-bare Penumbra mit fortschreitender Verschlussdauer irreversibel infarziert. Verschlüsse der A. cerebri media (ACM) gehen ohne Therapie mit einer Mortalität von 30% und einem Risiko schwerer Behinderungen von 38% einher [22].

Historisches

Viele Therapieansätze zur Revaskularisation der Hirngefäße wurden aus der Behandlung der Koronargefäße übernommen. Allerdings bestehen zwischen den beiden Organen Herz und Gehirn erhebliche Unterschiede. So führte der systemische Einsatz von Thrombolytika beim Schlaganfall in den 60er und 70er Jahren zu unannehmbar vielen Blutungskomplikationen. Dies war einerseits auf die langen Therapiezeitfenster und andererseits auf die unzureichende Patientenselektion in der Prä-CT-Ära zurückzuführen. Eine verbesserte Patientenselektion mittels CT zum Ausschluss primärer Hirnblutungen, verbesserte Kathetertechnik mit nun möglicher selektiver Sondierung der Hirngefäße und die Weiterentwicklung der Thrombolytika führte zu ersten Erfolgen Anfang der 80er Jahre, in denen Zeumer et al. [29] zunächst bei vertebro-

basilären Verschlüssen mittels intraarterieller Thrombolyse (IAT) vermehrt Rekanalisationen und dadurch bedingte Verbesserungen des neurologischen Zustands der Patienten erreichen konnten.

Weitere Studien an kleinen Patientenkollektiven zeigten frühe Rekanalisationen nach IAT auch im Karotisstromgebiet, verbunden mit verbessertem neurologischem Endzustand sowie geringerer Infarktausdehnung [7, 15, 27, 30]. Theron et al. [27] beobachteten Blutungen in den Basalganglien, die sie der frühen Schädigung der lentikulostriatären Äste, funktionellen Endarterien, zuschrieben, und empfahlen daher die IAT im Karotisgebiet nur 4–5 h nach dem Infarktbeginn. Waren in den IAT-Studien noch überwiegend Streptokinase und Urokinase (UK) verwendet worden, wurde in den folgenden intravenösen Thrombolyse (IVT-)Studien „tissue-type plasminogen activator“ (tPA) verwendet, von dem man sich auf Grund seiner Fibrinselektivität eine geringere Blutungsrate versprach. Die 1995 veröffentlichte NINDS-Studie [26] führte zur Anerkennung der IVT 0–3 h nach dem Hirninfarkt durch die US-amerikanische Food and Drug Association (FDA).

Intravenöse Thrombolyse (IVT)

Die NINDS-Studie schloss als randomisierte Doppelblindstudie 624 Patienten mit akutem Schlaganfall ein, die entweder dem Therapie- (0,9 mg tPA/kg KG) oder dem Placeboarm zugeordnet wurden. Intrazerebrale Blutungen wurden vor Therapie mittels CT ausgeschlossen, und die Infusion des Thrombolytikums musste innerhalb der ersten 3 h nach Symptom-

beginn begonnen werden [26]. Im wichtigeren 2. Teil der Studie (333 Teilnehmer) wurde der Langzeiterfolg der IVT nach 90 Tagen anhand verschiedener neurologischer Skalen evaluiert. Mit tPA behandelte Patienten zeigten ein signifikant besseres Endergebnis als Patienten im Placeboarm (Odds Ratio [OR] 1,7; 95%-Konfidenzintervall [95%-CI] 1,2–2,6; $p=0,008$). Die am meisten gefürchtete Komplikation, eine symptomatische intrazerebrale Blutung (sICH), trat bei 6,4% der behandelten Patienten vs. 0,6% der Placebopatienten auf ($p < 0,001$). Die Mortalität betrug im Therapiearm 17% und im Placeboarm 21% ($p=0,3$).

Weitere große IVT-Studien mit längeren Zeitfenstern erreichten hinsichtlich des Behandlungserfolgs zunächst keine Signifikanz, sodass die Wirksamkeit der IVT 3–4,5 h nach dem Hirninfarkt erst in der kürzlich veröffentlichten ECASS-III-Studie (821 Teilnehmer) erwiesen wurde [11]. Das Endresultat der Patienten nach 90 Tagen wurde gemäß der modifizierten Rankin-Skala (mRS, **Tab. 1**) bewertet. Die mRS-Werte 0 und 1 wurden als gutes Endresultat definiert und waren im Behandlungsarm signifikant häufiger (52,4 vs. 45,2%; $p=0,04$) als bei Placebopatienten. Die Mortalität der Patienten beider Arme unterschied sich nicht wesentlich, während sICH im Behandlungsarm signifikant häufiger auftraten (2,4 vs. 0,2%; $p=0,008$). Beide Studien, NINDS und ECASS-III, erfassten weder den Verschlussort noch das Rekanalisationsergebnis, sodass keine Aussagen zu einzelnen Gefäßterritorien gemacht werden können.

Hier steht eine Anzeige.



Tab. 1 Modifizierte Rankin-Skala (mRS)

0	Keinerlei Symptome, keine Beeinträchtigung im täglichen Leben
1	Keine signifikante Beeinträchtigung trotz Symptomen: kann alle gewöhnlichen Aufgaben und Aktivitäten ausführen. Leichte neurologische Behinderung möglich
2	Leichte Beeinträchtigung: kann nicht mehr alle früheren Aktivitäten ausführen, kann aber ohne fremde Hilfe nach den eigenen Dingen schauen. Deutliches neurologisches Defizit
3	Mäßige Beeinträchtigung: braucht etwas Hilfe, kann aber ohne Hilfe gehen. Deutliches neurologisches Defizit
4	Mäßig schwere Beeinträchtigung: ohne Hilfe gehunfähig, braucht für Körperhygiene Hilfe. Bedingt mobil, limitierte Kommunikation
5	Schwere Beeinträchtigung: bettlägerig, inkontinent, braucht ständige Pflege und Aufmerksamkeit, kaum Kommunikation

Tod wird in einigen Studien als mRS 6 gewertet.

Ältere IVT-Studien mit angiographischer Kontrolle [8, 16] sowie jüngere Studien mit sonographischer [23] oder magnetresonanztomographischer Bildgebung [9] der Hirngefäße legen allerdings nahe, dass die Wirksamkeit der IVT mit zunehmendem Gefäßkaliber abnimmt. Die Rekanalisationsrate 1 h nach IVT betrug in einer Dosisfindungsstudie (93 Teilnehmer) 35% für M₁-, 54% für M₂- und 66% für M₃-Verschlüsse (A. carotis interna, ACI, 9% [8]). Ähnliche Ergebnisse lieferte die Clotbust-Studie (335 Teilnehmer) mit Darstellung des Verschlussortes vor IVT sowie der Rekanalisation 2 h nach tPA-Bolus mittels transkraniellm Doppler: Eine ausreichende Rekanalisation wurde bei 30% der M₁-, 44% der M₂-, aber nur bei 6% der Karotis-T-Verschlüsse („carotid T occlusion“, CTO) erreicht [23]. In einer weiteren Studie mit Verlaufs-MRI einen Tag nach IVT unterschied sich die Rekanalisationsrate signifikant je nach verschlossenem Gefäß und betrug 63% für M₁-, 81% für M₂- oder distale ACM-Verschlüsse und nur 33% für kombinierte Verschlüsse von ACI und ACM [9]. Die „Studiengruppe Kompetenznetz Schlaganfall“ untersuchte den Rekanaliserfolg mittels MR-Angiographie (MRA) einen Tag nach IVT bei M₁-Verschlüssen [19]. Ein persistierender Verschluss (Thrombolysis-in-myocardial-infarction- [TIMI-]Klassifikation Grad 0) lag in 28,8%, eine minimale Rekanalisation (TIMI 1) in 32,7%, eine partielle Rekanalisation (TIMI 2) in 21,2% und eine komplette Rekanalisation (TIMI 3) in 17,3% der Fälle vor.

Zusammenfassend ist die schnelle und breite Anwendbarkeit der IVT ihre Stärke. Nachteile sind die geringen bis mäßig-

gradigen Rekanalisationsraten in großen Gefäßen (ACI, M₁-Segment), Blutungskomplikationen sowie das enge Zeitfenster von bisher 3 h (4,5 h nach ECASS-III), das zu der geringen Behandlungsrate von nur 3% aller akuten Schlaganfallpatienten mittels IVT beigetragen hat [3].

Intraarterielle Thrombolysse (IAT)

PROACT-II-Studie

Nach den Pionierarbeiten von Zeumer, Mori und Theron war es die randomisierte PROACT-II-Studie [10], die die Wirksamkeit von intraarteriell verabreichter pro-Urokinase (proUK) bei M₁- und M₂-Verschlüssen belegte. Verglichen wurden 121 Patienten der Therapiegruppe (9 mg proUK über 2 h proximal in den Thrombus appliziert) mit einer Kontrollgruppe (59 Patienten). Die IAT musste innerhalb von 6 h nach Symptombeginn begonnen werden und Patienten beider Behandlungsarme erhielten 4000 IE Heparin. Der primäre Endpunkt der Studie, ein gutes klinisches Endergebnis (mRS 0–2) nach 90 Tagen, wurde signifikant häufiger bei den mit proUK behandelten Patienten erreicht (40 vs. 25%; p=0,04). Die Mortalität beider Gruppen war vergleichbar (25 bzw. 27%). Die sICH-Rate war mit 10% im Behandlungsarm gegenüber der Kontrollgruppe (2%) erhöht (p=0,06). Rekanalisationen (TIMI 2 und 3) wurden signifikant häufiger im Therapiearm erreicht (66 vs. 18%; p=0,01).

Die Patienten der PROACT-II-Studie hatten schwerere Hirninfarktsymptome bei Eintritt (medianer Wert auf der National Institute of Health Stroke Scale [NIHSS] 17) verglichen zur NINDS- (14)

und ECASS-III-Studie (9). Mechanische Manipulationen am Thrombus waren nicht erlaubt, sodass die Studie den reinen thrombolytischen Effekt der Therapie evaluieren konnte. Gegenüber der Vorläuferstudie PROACT führte die von 6 auf 9 mg erhöhte proUK-Dosis zu einer um 26% erhöhten Rekanalisationsrate, aber auch zu einer sICH-Zunahme um 4%. Die mediane Zeit vom Symptombeginn bis zum Beginn der IAT betrug 5,3 h.

MELT-Studie

Eine 2. randomisierte Studie (MELT [20]) bei Patienten mit M₁/M₂-Verschlüssen wurde in Japan durchgeführt und verglich die Gabe von UK in einer Dosis bis 600.000 IE mit einer Kontrollgruppe. Im Gegensatz zu PROACT II waren Manipulationen mit dem Mikrodraht am Thrombus erlaubt. Die IAT musste ebenfalls innerhalb von 6 h nach Symptombeginn begonnen werden. Die Studie wurde nach Zulassung von tPA zur IVT in Japan vorzeitig gestoppt, sodass auf Grund der zu niedrigen Patientenzahl kein signifikantes Resultat erzielt werden konnte. Es zeigte sich aber ein deutlicher Trend zu besseren Behandlungsergebnissen nach 90 Tagen im IAT-Arm (mRS 0–2: 49,1 vs. 38,6%, p=0,345; NIHSS 0 oder 1: 35,1 vs. 14%, p=0,017). Die Häufigkeit von sICH lag bei 9% (einschließlich einer Drahtperforation), bzw. 2% in der Kontrollgruppe. Die Mortalität war mit 5 und 4% ausgesprochen gering. Eine Rekanalisation (TIMI 2 oder 3) wurde bei 74% der IAT-Patienten erreicht. Die mittlere Zeitdauer vom Symptombeginn bis zur UK-Applikation betrug 3,8 h. Einen möglichen Selektionsbias stellten der Ausschluss von Patienten mit einem NIHSS >22 oder das Auftreten von Infarktfrühzeichen im 2-malig durchgeführten CT dar.

Eigene Ergebnisse

In unserem eigenen Patientenkollektiv (n=100) mit Verschlüssen der ACM waren die M₁/M₂-Segmente in 78% und M₃/M₄-Segmente in 22% der Fälle betroffen [2]. Die Patienten erhielten intraarteriell UK (mittlere Dosis, 863.000 IE; Bandbreite 20.000–1.250.000 IE) innerhalb der ersten 6 h nach Symptombeginn. Die Re-

kanalisationsrate (TIMI 2/3) betrug 76%, und ein gutes klinisches Endresultat (mRS 0–2) wurde in 68% der Fälle erreicht, während die Mortalität bei 10% lag und 7% der Patienten eine sICH erlitten. Interessanterweise traten in unserem Patientenkollektiv keine sICH bei M3- und M4-Verschlässen auf [4].

Bei unseren Patienten mit M1-/M2-Verschlässen lag die Rekanalisationsrate (TIMI 2/3) bei 79%, ein gutes Endresultat wurde bei 59% der Patienten erreicht, sICH traten bei 9% auf, und die Mortalität betrug 13% [2]. Diese im Vergleich zur PROACT-II-Studie besseren Ergebnisse erklären sich durch die höhere Rekanalisationsrate (bei erlaubter Mikrodraht- und Mikrokathetermanipulation am Thrombus), die kürzere Zeitspanne bis zum Start der Thrombolyse (4 vs. 5,3 h) und den etwas besseren neurologischen Zustand unserer Patienten bei Aufnahme (medianer NIHSS-Wert 14 vs. 17).

IAT vs. IVT

Randomisierte Studien zum Vergleich von IAT und IVT fehlen bisher. Für Patienten mit M1-Verschlässen und einem hyperdensen Mediazzeichen im Aufnahme-CT ergab der Vergleich zweier Kohorten (IAT 0–6 h, 55 Teilnehmer und IVT 0–3 h, 57 Teilnehmer) signifikant bessere Ergebnisse nach IAT (mRS 0–2: 53 vs. 23%, $p=0,001$; Mortalität: 7 vs. 23%, $p=0,022$; [14]) Dieses Resultat ist umso bemerkenswerter, als die IAT im Vergleich zur IVT durchschnittlich 1,5 h später begonnen wurde.

Die bessere Wirksamkeit der IAT gegenüber der IVT zeigte sich ebenfalls in einer Metaanalyse [21] von 53 Thrombolysestudien, in denen die Rekanalisationsraten innerhalb der ersten 24 h nach Symptombeginn angegeben wurden: eine Rekanalisation der ACM erfolgte spontan in 22%, nach IVT in 55% und nach IAT in 67% der Fälle. Weitere Vorteile sind das längere Behandlungsfenster (0–6 h) und der direkte Verschlussnachweis mit Erfolgskontrolle nach IAT, sodass im Falle einer fehlenden Rekanalisation weitere Techniken (perkutane transluminale Angioplastie [PTA], mechanische Thrombektomie etc.) angeschlossen werden können. Nachteile der IAT sind der hohe per-

sonelle und materielle Aufwand, Blutungskomplikationen und das längere Zeitintervall bis zur Thrombolytikagabe. Hier erscheinen insbesondere die 3 h zwischen Aufnahme des Patienten bis zur proUK-Applikation in der PROACT-II-Studie inakzeptabel. Diese Zeit lässt sich mit einem eingespielten Team auf 1,5–2 h reduzieren [17]. Die ursprüngliche Befürchtung, dass auf Grund der Schädigung der lentikulostriatären Arterien bei M1-Verschlässen mit einer deutlich erhöhten Blutungsrate zu rechnen sei [27, 30], hat sich innerhalb des 6-h-Fensters mit 9–10% sICH nicht bestätigt [2, 10, 20].

Kombinierte IVT-IAT

Die kombinierte IVT-IAT (sog. Bridgingkonzept) soll die Vorteile beider Ansätze miteinander verbinden: den frühen Behandlungsbeginn der IVT und die höhere Rekanalisationsrate der IAT. In einer leider nur kleinen randomisierten Doppelblindstudie wurden 17 Patienten im Therapiearm (reduzierte IVT: 0,6 mg tPA/kg KG, gefolgt von der IAT mit maximal 20 mg tPA) mit einer Kontrollgruppe ($n=18$; Placebo i.v., gefolgt von der IAT mit maximal 20 mg tPA) verglichen [13]. Ein arterieller Verschluss wurde bei 22 Patienten nachgewiesen, und die TIMI-2/3-Rekanalisationsraten betragen 9/11 (81%) im Therapiearm vs. 5/10 (50%) in der Kontrollgruppe. Die Rekanalisationsrate korrelierte mit der tPA-Dosis ($p=0,05$). Die Mortalität war im Therapiearm deutlich höher (29 vs. 5,5%), wobei nur eine sICH auftrat (in der Kontrollgruppe). Der mediane NIHSS-Wert war bei Aufnahme im Therapiearm ebenfalls deutlich größer (16 vs. 11).

Die nichtrandomisierte IMS-Studie [12] schloss 80 Patienten ein, die zuerst mit 0,6 mg tPA/kg KG i.v. und dann mit 22 mg tPA i.a. behandelt wurden. Eine TIMI-2/3-Rekanalisation wurde bei 56% und ein mRS 0–2 bei 43% der Patienten erreicht, während sICH in 6,3% der Fälle auftraten und die Mortalität 16% betrug.

Eine weitere Studie mit 69 Patienten ergab, dass die Durchführung einer IAT nach erfolgloser IVT (volle tPA-Dosis: 0,9 mg/kg KG) vertretbar zu sein scheint [24]. Die sICH-Rate betrug 5,8%, die Mortalität 17%. Von 50 ACM-Verschläss-

Radiologe 2009 · 49:312–318
DOI 10.1007/s00117-008-1773-z
© Springer Medizin Verlag 2009

C. Brekenfeld · J. Gralla · H.-P. Mattle · M. El-Koussy · G. Schroth

Thrombolyse der Arteria cerebri media

Zusammenfassung

In den ersten 3 h nach Eintritt eines akuten ischämischen Hirninfarkts ist die intravenöse Thrombolyse (IVT) die evidenzbasierte Therapie (IVT 3–4,5 h; „off-label use“ mit Einverständnis des Patienten). Die intraarterielle Thrombolyse (IAT) führt in der A. cerebri media (ACM) allerdings häufiger zur Rekanalisation als die IVT. Daher ist die IAT in dafür ausgerüsteten Kliniken ergänzend oder alternativ zur IVT bis zu 6 h nach Symptombeginn zu erwägen.

Schlüsselwörter

Hirninfarkt · Thrombolyse · Intravenös · Intraarteriell · A. cerebri media

Thrombolysis of the middle cerebral artery

Abstract

Intravenous thrombolysis (IVT) is the evidence-based treatment of acute ischemic stroke in the first 3 h after symptom onset (IVT 3–4.5 h: off-label use with informed consent of the patient). However, intra-arterial thrombolysis (IAT) results in higher recanalization rates of the middle cerebral artery compared to IVT. Therefore it seems reasonable to apply IAT in addition or instead of IVT up to 6 h after symptom onset.

Keywords

Acute ischemic stroke · Thrombolysis · Intravenous · Intra-arterial · Middle cerebral artery

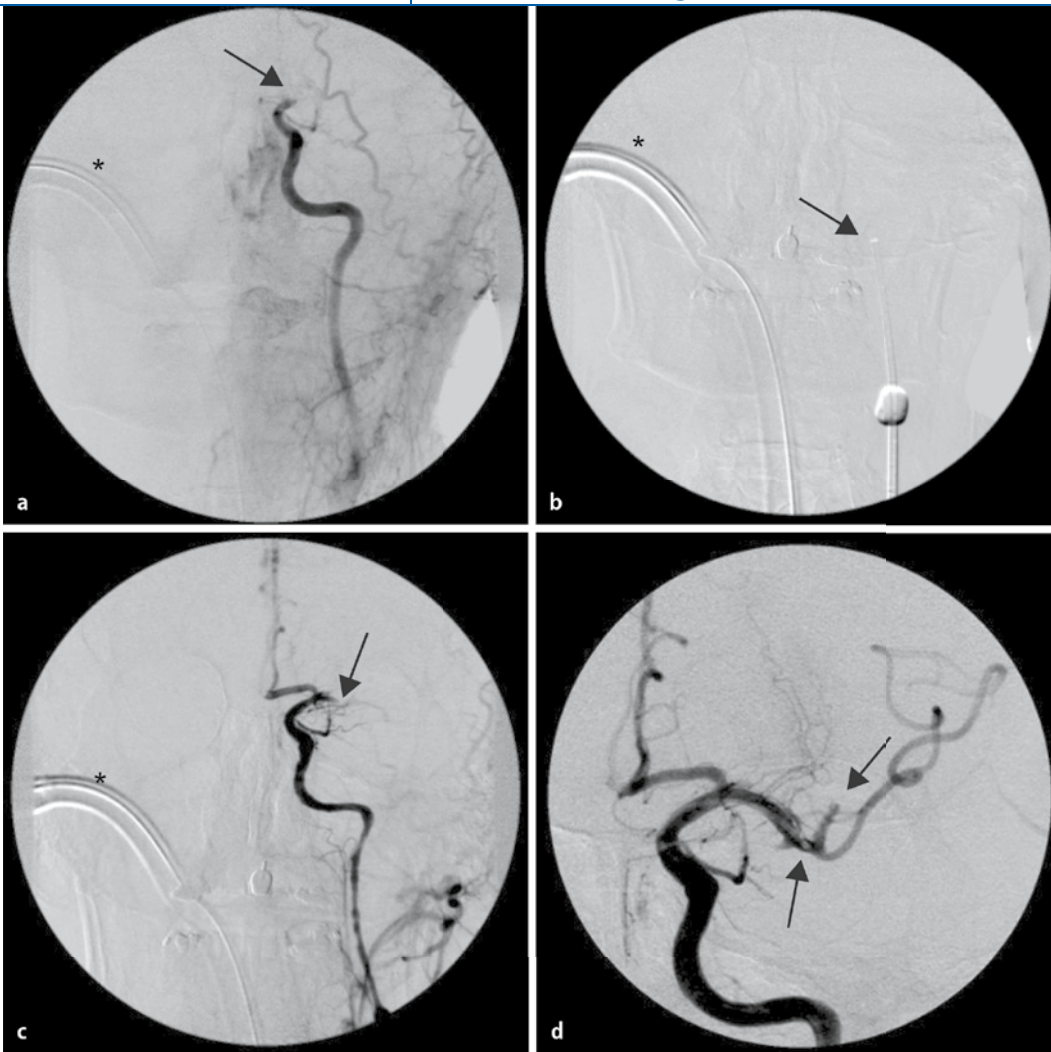


Abb. 1 ◀ 42-jähriger Patient mit akuter Aphasie, rechtsseitiger Hemiparese und Krampfanfall (NIHSS-Wert 19). Die a.p.-Projektion des linken Kommissangiogramms zeigt einen distalen ACI-Verschluss (Pfeil in a; *Trachealtubus). Einlage eines 8-F-Balloonkatheters, dessen Spitze am Übergang zum petrosen Segment liegt (Pfeil in b). Die Aspiration mit einer 50-ml-Spritze unter Ballonokklusion führt zur Rekanalisation des Karotis-T bei persistierendem M1-Verschluss (Pfeil in c). Die anschließende lokale Thrombolyse mit Urokinase über einen Mikrokatheter (langer Pfeil in d) führt zur Rekanalisation des M1-Segments. Persistierender Verschluss des Truncus superior der ACM (kurzer Pfeil in d). In der 3-Monats-Kontrolle erreichte der Patient einen mRS-Wert von 1

sen wurden 76% rekanalisiert, wobei auch mechanische Manöver und eine PTA erlaubt waren.

Sonothrombolyse

Die Anwendung von Ultraschall während der Thrombolyse soll deren Wirksamkeit erhöhen, wobei der genaue Wirkmechanismus nicht bekannt ist. In der Clotbust-Studie erhielten 126 Patienten mit ACM-Verschluss eine IVT 0–3 h. Bei den 63 Patienten im Therapiearm wurde während der Infusion des Thrombolytikums zusätzlich ein kontinuierlicher transkranieller Ultraschall mit 2 MHz eingesetzt [1]. Eine komplette Rekanalisation (TIMI 3) war im Behandlungsarm signifikant häufiger (46 vs. 18%; $p < 0,001$). Dagegen unterschieden sich die sICH-Rate (4,8%), die Mortalität und das klinische Endergebnis nicht signifikant.

Dagegen musste eine weitere Studie, in der transkranieller Ultraschall (300 kHz) in Ergänzung zur IVT 0–6 h angewendet wurde, vorzeitig abgebrochen werden, da bei 5/14 (36%) Patienten im Therapiearm eine sICH aufgetreten war [6].

In der IMS-II-Studie [28] führte die Kombination von IVT/IAT und endovasalem Ultraschall, der mittels eines 3,3-F-Katheters appliziert wurde, in 69% der Fälle zu einer kompletten Rekanalisation nach 2 h Behandlungsdauer. Allerdings erlitten 6/33 (18%) Patienten eine sICH. Der Katheter eignet sich nur zur Behandlung großer Arterien (bis M2-Segment) und konnte bei 9% der Patienten nicht über eine sehr kurvenreiche ACI nach intrakraniell vorgeschoben werden.

Berner Behandlungskonzept: Multimodale endovaskuläre Therapie

Das Berner Behandlungskonzept bezieht sowohl die Lokalisation des Verschlussorts als auch die Zeit seit dem Symptombeginn eines Hirninfarkts ein. Patienten im 0- bis 4,5-h-Fenster ohne Verschluss der ACI oder des M1-/M2-Segments erhalten die IVT. Diejenigen Patienten, die das 4,5-h-Fenster bereits überschritten haben oder sich mit einem größeren Gefäßverschluss (ACI, M1 und M2, A. basilaris) präsentieren, erhalten eine endovaskuläre Therapie, deren Zeitfenster für die ACM 6 h beträgt. Der endovaskuläre Eingriff erfolgt in Narkosebereitschaft über eine großlumige Schleuse (8 F), die alle Optionen für das weitere Vorgehen ermöglicht. Nach diagnostischer Darstellung beider Karotiden und des hinteren Stromge-

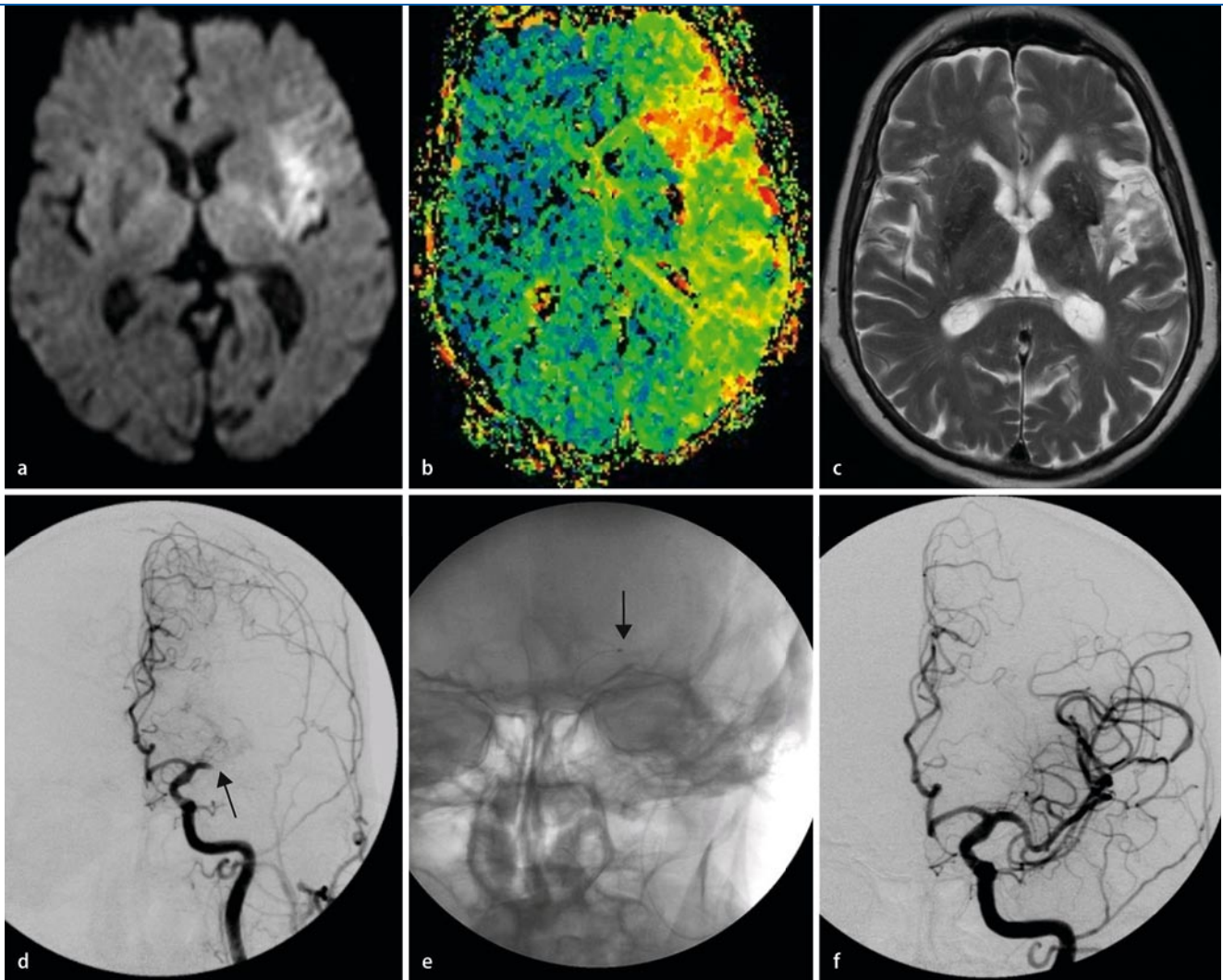


Abb. 2 ▲ Proximaler Mediahauptstammverschluss links (M1-Segment, *Pfeil* in **d**). Das akute Schlaganfall-MRT vor der intraarteriellen Thrombolyse zeigt eine umschriebene Diffusionsstörung (**a**) bei ausgedehnter Minderperfusion (Time-to-peak- [TTP-]Map in **b**). Die Mikrokatheterspitze wird im proximalen Thrombus platziert (*Pfeil* in **e**). Komplette Rekanalisation nach IAT (**f**) und lediglich umschriebener Defekt im Verlaufs-MRT nach 3 Monaten

biets wird ein 7- oder 8-F-Führungskatheter in der entsprechenden Halsarterie platziert. Im Falle eines kombinierten ACI-/ACM-Verschusses wird zunächst die ACI mittels Aspiration über den 8-F-Katheter und ggf. eine Stentplatzierung rekanalisiert [18]. So wird die Perfusion der Kollateralen verbessert und eine Reokklusion verhindert. Ist die ACM zu diesem Zeitpunkt durch die Aspiration nicht bereits rekanalisiert, schließen wir eine IAT (<6 h) oder eine Thrombembolektomie (<8 h) an (■ **Abb. 1**).

Verschüsse der ACM werden je nach fortgeschrittener Zeit und vorgeschalteten ACI-Verhältnissen zuerst mittels IAT oder Aspiration (4- bis 5-F-Katheter) behandelt. Die IAT erfolgt über einen 2,4-F-

Mikrokatheter, dessen Spitze im Thrombus platziert wird (■ **Abb. 2**). Wir infundieren nicht mehr als 1 Mio. IE Urokinase über 60–90 min, wodurch sich die sICH-Rate auf 4,8% beschränken lässt [4], und führen alle 20–30 min eine Kontrolle über den Führungskatheter durch, sodass wir die IAT im Falle einer (auch partiellen) Rekanalisation vorzeitig beenden können. Durch vorsichtiges Passieren und Manipulieren des Thrombus mit dem Mikrodraht und -katheter kann die Thrombolyse beschleunigt werden. Allerdings ist bei allen Manipulationen die Gefahr der Gefäßperforation zu beachten [25]. Bei persistierenden Verschlüssen oder einer Kontraindikation zur IAT können mechanische Verfahren der Thromb-

ektomie, PTA und/oder die Implantation eines Stents als ultima ratio angewendet werden [5].

Fazit für die Praxis

Die IVT ist von den Arzneimittelbehörden als evidenzbasierte Methode zur Therapie des akuten Hirninfarkts bis 3 h nach Symptombeginn anerkannt. Dank der ECASS-III-Studie dürfte sich das therapeutische Zeitfenster demnächst auf 4,5 h erweitern. Angesichts der beschränkten Wirksamkeit der IVT bei Verschlüssen großer Gefäße kann bei M1-/M2-Verschüssen ergänzend oder alternativ die IAT durchgeführt werden.

Die IAT kann bis 6 h nach dem Infarktbeginn erfolgen, führt in der ACM in bis zu 76% der Fälle zur Rekanalisation und bei M1-/M2-Verschläüssen zu einer sICH-Rate von 9–10%. Randomisierte Studien werden zeigen müssen, welche endovaskulären Verfahren der IVT bei welchen Patienten tatsächlich überlegen sind.

Korrespondenzadresse

Dr. C. Brekenfeld

Institut für Diagnostische
und Interventionelle Neuroradiologie,
Inselspital Bern,
Freiburgstr. 4, CH-3010 Bern,
Schweiz
caspar.brekenfeld@insel.ch

Interessenkonflikt. Der korrespondierende Autor gibt an, dass kein Interessenkonflikt besteht.

Literatur

- Alexandrov AV, Molina CA, Grotta JC et al (2004) Ultrasound-enhanced systemic thrombolysis for acute ischemic stroke. *N Engl J Med* 351:2170–2178
- Arnold M, Schroth G, Nedeltchev K et al (2002) Intra-arterial thrombolysis in 100 patients with acute stroke due to middle cerebral artery occlusion. *Stroke* 33:1828–1833
- Barber PA, Zhang J, Demchuk AM et al (2001) Why are stroke patients excluded from TPA therapy? An analysis of patient eligibility. *Neurology* 56:1015–1020
- Brekenfeld C, Remonda L, Nedeltchev K et al (2007) Symptomatic intracranial haemorrhage after intra-arterial thrombolysis in acute ischemic stroke: assessment of 294 patients treated with urokinase. *J Neurol Neurosurg Psychiatry* 78:280–285
- Brekenfeld C, Schroth G, Mattle HP et al (2009) Stent placement in acute cerebral artery occlusion: use of a self-expandable intracranial stent for acute stroke treatment. *Stroke* 40:847–852
- Daffertshofer M, Gass A, Ringleb P et al (2005) Transcranial low-frequency ultrasound-mediated thrombolysis in brain ischemia: increased risk of hemorrhage with combined ultrasound and tissue plasminogen activator: results of a phase II clinical trial. *Stroke* 36:1441–1446
- Del Zoppo GJ, Ferbert A, Otis S et al (1988) Local intra-arterial fibrinolytic therapy in acute carotid territory stroke. A pilot study. *Stroke* 19:307–313
- Del Zoppo GJ, Poeck K, Pessin MS et al (1992) Recombinant tissue plasminogen activator in acute thrombotic and embolic stroke. *Ann Neurol* 32:78–86
- Dereix L, Hermier M, Adeleine P et al (2004) Influence of the site of arterial occlusion on multiple baseline hemodynamic MRI parameters and post-thrombolytic recanalization in acute stroke. *Neuroradiology* 46:883–887
- Furlan A, Higashida R, Wechsler L et al (1999) Intra-arterial pro UK for acute ischemic stroke. The PROACT II study: a randomized controlled trial. *Prolyse in acute cerebral thromboembolism. JAMA* 282:2003–2011
- Hacke W, Kaste M, Bluhmki E et al (2008) Thrombolysis with alteplase 3 to 4.5 hours after acute ischemic stroke. *N Engl J Med* 359:1317–1329
- IMS Study Investigators (2004) Combined intravenous and intra-arterial recanalization for acute ischemic stroke: the Interventional Management of Stroke Study. *Stroke* 35:904–911
- Lewandowski CA, Frankel M, Tomsick TA et al (1999) Combined intravenous and intra-arterial r-TPA versus intra-arterial therapy of acute ischemic stroke: Emergency Management of Stroke (EMS) bridging trial. *Stroke* 30:2598–2605
- Mattle HP, Arnold M, Georgiadis D et al (2008) Comparison of intra-arterial and intravenous thrombolysis for ischemic stroke with hyperdense middle cerebral artery sign. *Stroke* 39:379–383
- Mori E, Tabuchi M, Yoshida T et al (1988) Intracarotid urokinase with thromboembolic occlusion of the middle cerebral artery. *Stroke* 19:802–812
- Mori E, Yoneda Y, Tabuchi M et al (1992) Intravenous recombinant tissue plasminogen activator in acute carotid artery territory stroke. *Neurology* 42:976–982
- Nedeltchev K, Arnold M, Brekenfeld C et al (2003) Pre- and in-hospital delays from stroke onset to intra-arterial thrombolysis. *Stroke* 34:1230–1234
- Nedeltchev K, Brekenfeld C, Remonda L et al (2005) Internal carotid artery stent implantation in 25 patients with acute stroke: preliminary results. *Radiology* 237:1029–1037
- Neumann-Haefelin T, du Mesnil de Rochemont R, Fiebich JB et al (2004) Effect of incomplete (spontaneous and postthrombolytic) recanalization after middle cerebral artery occlusion: a magnetic resonance imaging study. *Stroke* 35:109–114
- Ogawa A, Mori E, Minematsu K et al (2007) Randomized trial of intra-arterial infusion of urokinase within 6 hours of middle cerebral artery stroke: the Middle Cerebral Artery Embolism Local Fibrinolytic Intervention Trial (MELT) Japan. *Stroke* 38:2633–2639
- Rha JH, Saver JL (2007) The impact of recanalization on ischemic stroke outcome: a meta-analysis. *Stroke* 38:967–973
- Saito I, Segawa H, Shiokawa Y et al (1987) Middle cerebral artery occlusion: correlation of computed tomography and angiography with clinical outcome. *Stroke* 18:863–868
- Saqqur M, Uchino K, Demchuk AM et al (2007) Site of arterial occlusion identified by transcranial Doppler predicts the response to intravenous thrombolysis for stroke. *Stroke* 38:948–954
- Shaltoni HM, Albright KC, Gonzales NR et al (2007) Is intra-arterial thrombolysis safe after full-dose intravenous recombinant tissue plasminogen activator for acute ischemic stroke? *Stroke* 38:80–84
- Sorimachi T, Fujii Y, Tsuchiya N et al (2004) Recanalization by mechanical embolus disruption during intra-arterial thrombolysis in the carotid territory. *AJNR Am J Neuroradiol* 25:1391–1402
- The National Institute of Neurological Disorders and Stroke rt-PA Stroke Study Group (1995) Tissue plasminogen activator for acute ischemic stroke. *N Engl J Med* 333:1581–1587
- Theron J, Courtheoux P, Casasco A et al (1989) Local intraarterial fibrinolysis in the carotid territory. *AJNR Am J Neuroradiol* 10:753–765
- Tomsick T, Broderick J, Carrozella J et al (2008) Revascularization results in the interventional management of stroke II trial. *AJNR Am J Neuroradiol* 29:582–587
- Zeumer H, Hacke W, Ringelstein EB (1983) Local intraarterial thrombolysis in vertebralisar thromboembolic disease. *AJNR Am J Neuroradiol* 4:401–404
- Zeumer H, Hündgen R, Ferbert A et al (1984) Local intraarterial fibrinolytic therapy in inaccessible internal carotid occlusion. *Neuroradiology* 26:315–317