

Gynäkologie 2011 · 44:905–916  
 DOI 10.1007/s00129-011-2865-9  
 Online publiziert: 12. Oktober 2011  
 © Springer-Verlag 2011

**Redaktion**

T. Dimpfl, Kassel  
 W. Janni, Düsseldorf  
 R. Kreienberg, Ulm  
 N. Maass, Aachen  
 O. Ortmann, Regensburg  
 T. Strowitzki, Heidelberg  
 K. Vetter, Berlin  
 R. Zimmermann, Zürich



**Punkten Sie online auf**  
**CME.springer.de**

**Teilnahmemöglichkeiten**

- kostenfrei im Rahmen des jeweiligen Zeitschriftenabonnements
- individuelle Teilnahme durch den Erwerb von CME-Tickets auf CME.springer.de

**Zertifizierung**

Diese Fortbildungseinheit ist mit 3 CME-Punkten zertifiziert von der Landesärztekammer Hessen und der Nordrheinischen Akademie für Ärztliche Fort- und Weiterbildung und damit auch für andere Ärztekammern anerkennungsfähig.

**Hinweis für Leser aus Österreich**

Gemäß dem Diplom-Fortbildungs-Programm (DFP) der Österreichischen Ärztekammer werden die auf CME.springer.de erworbenen CME-Punkte hierfür 1:1 als fachspezifische Fortbildung anerkannt.

**Kontakt und weitere Informationen**

Springer-Verlag GmbH  
 Fachzeitschriften Medizin / Psychologie  
 CME-Helpdesk, Tiergartenstraße 17  
 69121 Heidelberg  
 E-Mail: [cme@springer.com](mailto:cme@springer.com)  
[CME.springer.de](http://CME.springer.de)

**N. Oxsenbein-Kölbl**  
 UniversitätsSpital Zürich

# Invasive intrauterine Therapie

**Zusammenfassung**

Einige fetale Fehlbildungen führen bereits intrauterin zu Organschäden, die postpartal schwere bleibende Behinderungen zur Folge haben oder nicht mit dem Leben vereinbar sind. Fetale Eingriffe verlangen eine sichere pränatale Diagnosestellung, Ausschluss assoziierter Fehlbildungen, Reversibilität der schädlichen Krankheitseffekte und deutliche Verbesserung der Prognose durch den fetalen Eingriff an dafür spezialisierten multidisziplinären Therapiezentren. In der invasiven fetalen Therapie wird sowohl offen, wie bei der fetalen Myelomeningozele (MMC)-Operation, als auch fetoskopisch operiert. Zu nennen sind z. B. die reversible fetoskopische Balloneinlage in die Trachea zur Stimulation des Lungenwachstums bei der kongenitalen Zwerchfellhernie des Feten mit schwerer Lungenhypoplasie oder die Laserkoagulation plazentarer Gefäßverbindungen zum Stopp eines unausgeglichene Blutflusses beim fetofetalen Transfusionssyndrom (FFTS). Hauptkomplikation der fetalen Chirurgie ist der vorzeitige Blasensprung.

**Schlüsselwörter**

Fetale Chirurgie · Fetoskopie · Myelomeningozele · Kongenitale Zwerchfellhernie · Fetofetales Transfusionssyndrom

**Invasive intra-uterine therapy****Abstract**

Some fetuses with malformations which cannot wait for therapy after birth may benefit from intra-uterine fetal therapy in order to either prevent permanent damage or to save their life. Criteria for fetal surgery are the possibility of an accurate diagnosis with exclusion of associated anomalies and reversibility of deleterious effects of the condition by a fetal intervention at specialized multidisciplinary treatment centers with a much better prognosis afterwards. Examples of intra-uterine fetal therapy are open fetal surgery for fetal myelomeningocele (MMC) repair, fetal endoscopic tracheal occlusion in congenital diaphragmatic hernia (CDH) and fetoscopic laser coagulation in twin-twin transfusion syndrome (TTTS). The main complication of fetal surgery is the premature rupture of membranes.

**Keywords**

Fetal surgery · Fetoscopy · Myelomeningocele · Congenital diaphragmatic hernia · Twin-twin transfusion syndrome

**Bei bestimmten fetalen Fehlbildungen ist es heute möglich, den Feten bereits intrauterin zu behandeln. Ziel fetalchirurgischer Eingriffe ist es, das Leben des Feten zu retten oder zumindest einen bleibenden Schaden zu verhindern.**

**Nach Lektüre dieses Beitrags soll der Leser in der Lage sein, aktuelle Indikationen für eine fetale Chirurgie und ihre Interventionen zu kennen. Zudem kennt er das Outcome nach fetaler MMC-Operation, Balloneinlage bei Zwerchfellhernie und Lasertherapie bei fetofetalem Transfusionsyndrom.**

## Entwicklung

Fortschritte in den Bereichen Ultraschall, Instrumente und Operationstechniken haben in den letzten Jahren dazu geführt, fetale Erkrankungen zunehmend früher zu erkennen und gegebenenfalls bereits intrauterin zu behandeln. Dabei wird die Fehlbildung direkt während des Eingriffs korrigiert, oder es wird das Fortschreiten der Erkrankung verhindert, um nach Geburt die weitere Sanierung vorzunehmen. Als Vater der fetalen Chirurgie gilt Michael Harrison, der an der Universität von Kalifornien in San Francisco Anfang der 1980er-Jahre die ersten offenen fetalchirurgischen Eingriffe durchführte und auch entscheidend zur Weiterentwicklung der fetalen Chirurgie beitrug [1]. Zusammen mit der International Fetal Medicine and Surgery Society definierte er bereits 1982 Kriterien für einen fetalchirurgischen Eingriff (■ Tab. 1, [2]).

Während in den Anfängen der fetalen Chirurgie nur ein paar Erkrankungen diese Kriterien erfüllten, wie die untere Harnwegsobstruktion, kongenitale Zwerchfellhernie („congenital diaphragmatic hernia“, CDH), große Raumforderungen im Thorax (z. B. die kongenitale zystisch-adenomatoide Lungenmalformation, CCAM) oder riesige Steißbeinteratome, kamen in den letzten Jahren weitere dazu, bei denen der Fet von einer intrauterinen Therapie profitiert (■ Tab. 2, [3]).

Im Folgenden werden drei Indikationen zur invasiven intrauterinen Therapie mit abgeschlossenen oder laufenden randomisierten Studien näher beleuchtet.

## Indikationen

### Fetale Myelomeningozele

Trotz ► **Folsäureprophylaxe** liegt die Inzidenz der fetalen Myelomeningozele („myelomeningocele“, MMC) bei 3,4 pro 10.000 Lebendgeburten in den USA. Überlebende Kinder sind meist rollstuhlpflichtig und haben Blasen- sowie Darmfunktionsstörungen. Der Schweregrad der neurologischen Beeinträchtigung hängt von der Höhe der Läsion des Rückenmarks ab. Fast alle Kinder, die mit einer MMC geboren werden, weisen eine ► **Arnold-Chiari-II-Malformation** mit Hirnstammherniation und assoziiertem Hydrozephalus auf. Der Hydrozephalus wird mit einem Shunt behandelt, der die Spinalflüssigkeit in die Bauchhöhle ableitet. Dieser muss lebenslang kontrolliert werden. Häufig sind Reoperationen nötig, so bei Shuntversagen oder Infektionen.

Tierexperimente im Schafmodell, in denen eine Spina bifida pränatal korrigiert wurde, konnten zeigen, dass sich die neurologische Funktion und die Hirnstammherniation deutlich verbesserte [14]. Nach 1997 wurden in den USA in wenigen Zentren auch menschlichen Feten mit einer MMC offen fetalchirurgisch operiert. Sie schienen neurologisch deutlich davon zu profitieren, was die vorzeitig abgebrochene Management of Myelomeningocele Study (MOMS) bewies [4].

Entweder wird die Fehlbildung direkt korrigiert, oder es wird das Fortschreiten der Erkrankung verhindert

Inzwischen profitiert der Fet bei einigen Erkrankungen von einer intrauterinen Therapie

#### ► Folsäureprophylaxe

#### ► Arnold-Chiari-II-Malformation

Seit 1997 werden in den USA menschliche Feten mit einer MMC offen fetalchirurgisch operiert

**Tab. 1 Kriterien für einen fetalchirurgischen Eingriff [2]**

Genaue Diagnose/Staging der Erkrankung mit Ausschluss weiterer Fehlbildungen
Verlauf der Erkrankung und Prognose sind bekannt
Aktuell fehlende effektive postnatale Therapie
Intrauterine Therapie ist im Tiermodell als machbar erwiesen mit Reversibilität schädlicher Krankheitseffekte
Eingriffe werden an spezialisierten interdisziplinären fetalen Behandlungszentren mit strikten Protokollen durchgeführt mit Zustimmung der lokalen Ethikkommission und Zustimmung von Mutter bzw. Eltern.

**Tab. 2** Indikationen für eine invasive fetale Therapie. (Adaptiert nach Deprest et al. 2006, [3])

Indikation	Pathophysiologie	Gründe für eine intrauterine Therapie	Fetale Intervention	Literatur
<b>Fetale Chirurgie</b>				
– Myelomeningozele (MMC)	Schädigung des freiliegenden Neuralgewebes durch Fruchtwasser u. kindliche Bewegungen mit Scheuern an der Gebärmutterwand; chronischer Verlust von Spinalflüssigkeit, der zur Arnold-Chiari-Malformation und Hydrozephalus führt	Schutz des Neuralgewebes, Wiederherstellung des Abflusses der Spinalflüssigkeit mit Korrektur der Arnold-Chiari-Malformation	Offener fetaler MMC-Verschluss	Adzick et al. 2011 [4]
– Große thorakale Raumforderungen (z. B. CCAM)	Pulmonale Hypoplasie durch Raumforderung im Thorax; Hydrops durch Verschlechterung des venösen Rückflusses bei mediastinaler Kompression	Vermeidung der pulmonalen Hypoplasie u. Herzversagen	Thorakoamniotischer Shunt; Laserkoagulation zuführender Gefäße; offene fetale Tumorresektion	Witlox et al. 2011 [5]
– Steißbeinteratom	Herzversagen u./o. Blutungen im Tumor	Vermeidung des Herzversagens u. einer durch Polyhydramnion bedingten Frühgeburt	Offene fetale Tumorresektion; fetoskopische Ablation zuführender Gefäße	Gucciardo et al. 2011 [6]
– Zwerchfellhernie (CDH)	Pulmonale Hypoplasie u. Hypertonie durch Bauchorgane im Thorax	Vermeidung der pulmonalen Hypoplasie u. Hypertonie	Fetoskopische Balloneinlage in die Trachea („fetoscopic endoluminal tracheal occlusion“, FETO)	Deprest et al. 2009 [7]
– Untere Harnwegsobstruktion („lower urinary tract obstruction“, LUTO)	Niereninsuffizienz durch Obstruktion; pulmonale Hypoplasie durch Oligo-/Ahydramnion	Vermeidung der Niereninsuffizienz u. pulmonalen Hypoplasie	Vesikoamniotischer Shunt; fetale Zystoskopie mit Laserkoagulation von Urethralklappen	Ruano et al. 2011 [8]
– Kardiale Fehlbildungen (z. B. schwere Pulmonal- oder Aortenstenose)	Kritische Herzfehlbildungen führen zu irreversibler Hypoplasie	Vermeidung der Hypoplasie o. Verschlechterung der Herzfunktion	Sonographisch gesteuerte Valvuloplastie mittels Ballonkatheter	Arzt et al. 2011 [9]
<b>Chirurgie auf der Plazenta, der Nabelschnur oder den Eihäuten</b>				
<b>– Monochoriale Zwillingsprobleme</b>				
– Fetofetales Transfusionssyndrom (FFTS)	Ungleichener Blutfluss über placentare Gefäßverbindungen führen zur Oligo-Polyhydramnion-Sequenz, hämodynamischen Veränderungen u. geburtshilflichen Komplikationen wie vorzeitigem Blasensprung u. Frühgeburt	Stopp der fetofetalen Transfusion, Vermeidung von Herzversagen u./o. neurologischer Schädigung bei intrauterinem Tod eines Zwillings (Disruptionssyndrom), Schwangerschaftsverlängerung	Laserkoagulation placentarer Gefäßverbindungen	Senat et al. 2004 [10]
– TRAP („twin reversed arterial perfusion“-Sequenz)	Herzbelastung bis zum Hydrops des gesunden Zwillings	Vermeiden des Herzversagens u./o. der Frühgeburt des gesunden Zwillings	Fetoskopische Nabelschnurkoagulation	Lewi et al. 2005 [11]
– Diskordante Anomalien		Vermeidung eines Schwangerschaftsabbruches	Fetoskopische Nabelschnurkoagulation	Lewi et al. 2005 [11]
– Chorangiom	Herzversagen durch arteriovenöses Shunting u. Polyhydramnion	Vermeidung des Herzversagen, Hydrops der Plazenta u. der Frühgeburt	Fetoskopische Ablation von Gefäßen des Plazentatumors	Amer et al. 2010 [12]
– Amnionbänder	Zunehmende Abschnürung führt zu irreversiblen vaskulären oder neurologischen Schäden	Vermeidung des Amnionbandsyndroms	Fetoskopisches Durchtrennen des Amnionstranges	Hüsler et al. 2009 [13]

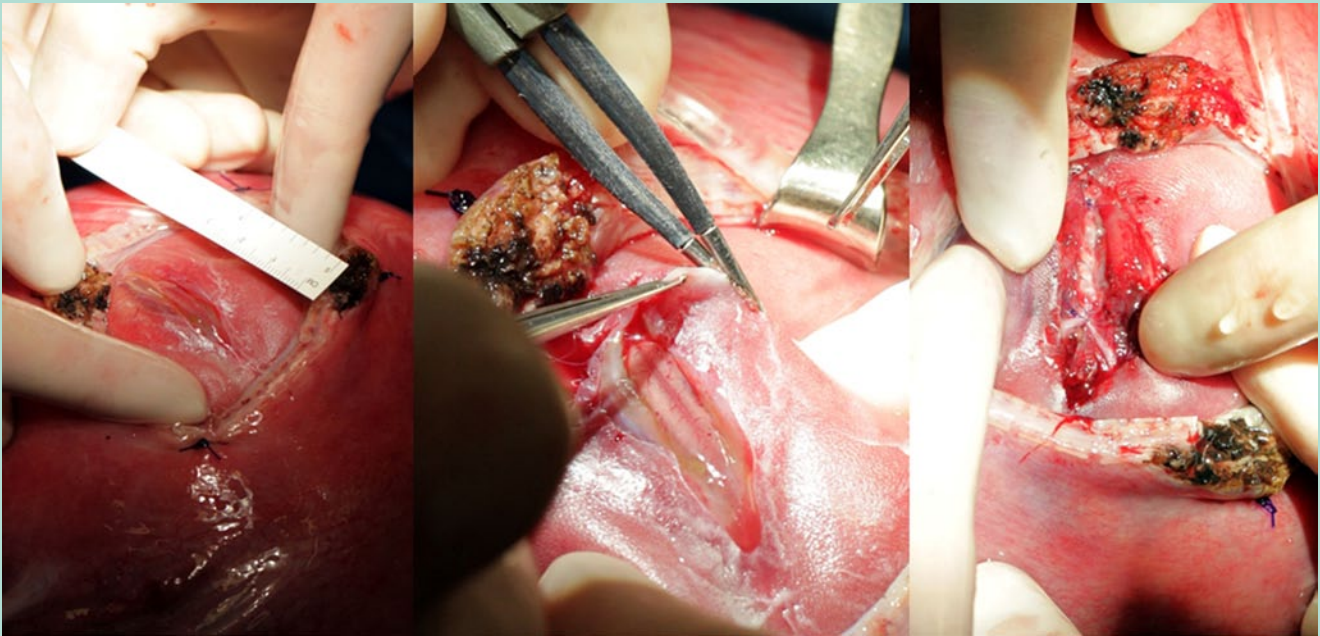
## Diagnose

Mittels Ultraschall (US) und fetaler Magnetresonanztomographie (MRT) kann der direkte Wirbelsäulendefekt dargestellt und seine Höhe bestimmt werden. Sonographisches Hinweiszeichen ist das ► **„lemon und banana sign“**, die zitronen- und bananenartig imponierende Form der Schädelknochen bzw. des Kleinhirns.

Es zeigen sich zudem eine Obliteration der Cisterna magna und eine Ventrikulomegalie. Wichtig ist, die Aktivität der unteren Extremitäten zu untersuchen und zu evaluieren, ob bereits eine ► **Klumpfußstellung** vorliegt.

► **„Lemon und banana sign“**

► **Klumpfußstellung**



**Abb. 1** ▲ Pränatale MMC-Korrektur. (Mit freundl. Genehmigung von Swissfetus)

Beim offenen fetalchirurgischen Eingriff wird der Fet nach mütterlicher Laparotomie und Uterotomie operiert

### Fetale Intervention

Beim offenen fetalchirurgischen Eingriff wird der Fet nach mütterlicher Laparotomie und Uterotomie operiert (■ **Abb. 1**). Es existieren auch fetoskopische Ansätze, ihr Nutzen ist jedoch nicht erwiesen [15].

In Europa wurden bisher am Universitätsspital in Zürich durch das Team um Martin Meuli in Zusammenarbeit mit Philadelphia zwei Patienten mit einer fetalen MMC pränatal operiert.

### Einschlusskriterien

- Einlingsschwangerschaft,
- Gestationsalter (GA) <26 SSW,
- normaler Karyotyp,
- normale Beinbewegungen, keine Klumpfüße oder weiteren Fehlbildungen,
- Arnold-Chiari-II-Malformation (durch fetale MRT bestätigt).

### Outcome

Die in der MOMS-Studie ermittelten Outcome-Parameter sind zusammengestellt in ■ **Tab. 3** [4].

Ein fetaler oder neonataler Todesfall oder die Notwendigkeit für einen ► **zerebrospinalen Shunt** kam nach pränataler Operation signifikant weniger vor als nach postpartaler Operation. Kinder nach pränataler MMC-Korrektur benötigten halb so häufig einen Shunt im Vergleich zu Kindern nach postnatalem Vorgehen. Die pränatale Operation resultierte in einer deutlich geringeren und weniger schweren Rate an Hirnstammherniationen im Alter von 12 Monaten und auch einer eindeutigen Verbesserung der mentalen Entwicklung und der motorischen Funktion der Kinder im Alter von 30 Monaten. Jedoch muss auch erwähnt werden, dass die pränatale Operation einer fetalen MMC mit einem erhöhten Risiko für Frühgeburtlichkeit und ► **Uterusdehiszenz** bei Geburt einherging. Daher ist es auch zwingend, dass nach einem offenen fetalchirurgischen Eingriff per Sectio entbunden wird und in Folgeschwangerschaften die Kinder ebenfalls per Sectio zur Welt kommen

### Kongenitale Zwerchfellhernie

Die Inzidenz einer kongenitalen Zwerchfellhernie („congenital diaphragmatic hernia“, CDH) liegt bei 1/2500 bis 1/5000, bei etwa 80% tritt sie linksseitig auf. Assoziierte Fehlbildungen sind bei ungefähr 40% zu finden. Eine CDH ist in 10–30% letal. Feten mit CDH und schwerer Lungenhypoplasie können durch eine fetale endoskopische Balloneinlage in die Trachea („fetal endoscopic tracheal

### ► Zerebrospinaler Shunt

Die pränatale Operation resultierte in besserer mentaler Entwicklung und motorischer Funktion im Alter von 30 Monaten

### ► Uterusdehiszenz

Folgeschwangerschaften sind per Sectio zu entbinden

**Tab. 3** Mütterliches, fetales/neonatales u. kindliches Outcome (12 bzw. 30 Monate). [4]

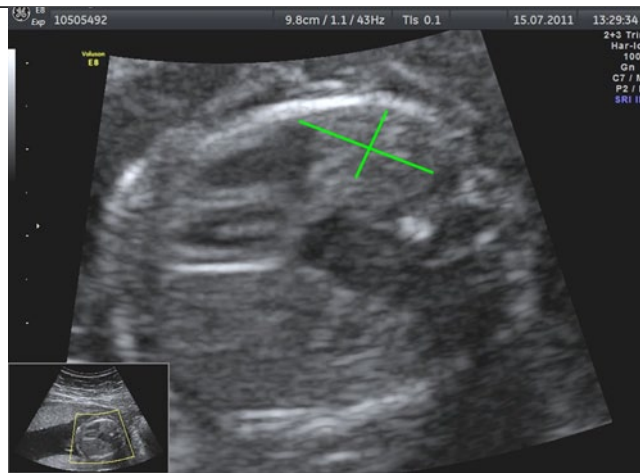
	Pränatale Operation	Postnatale Operation	Relatives Risiko (95%-KI)	p-Wert
GA bei Randomisierung	23,6 ± 1,4	23,9 ± 1,3		
GA bei Geburt (SSW)	34,1 ± 3,1	37,3 ± 1,1		<0,001
<30 SSW (%)	13	0		<0,001
30–34 SSW (%)	33	5		
35–36 SSW (%)	33	10		
≥37 SSW (%)	21	85		
Mütterliches Lungenödem (%)	6	0		0,03
Chorioamniotische Membranseparation (%)	26	0		<0,001
Oligohydramnion (%)	21	4	5,47 (1,66–18,04)	0,001
Spontaner Blasensprung (%)	46	8	6,15 (2,75–13,78)	<0,001
Vorzeitige Plazentalösung (%)	6	0		0,03
Mütterliche Bluttransfusion bei Geburt (%)	9	1	7,18 (0,90–57,01)	0,03
<b>Hysterotomiebefund bei Geburt (%)</b>				
Intakt, gut verheilt	64			
Sehr dünn	25			
Bereich mit Dehiszenz	9			
Komplette Dehiszenz	1			
Perinatale Todesfälle (%)	3	2	1,03 (0,14–7,10)	1,00
Shunteinlage (12 Monate; %)	40	82	0,48 (0,36–0,64)	<0,001
Hirnstammherniation insgesamt (12 Monate; %)	64	96	0,67 (0,56–0,81)	<0,001
Keine	36	4		
Mild	40	29		
Moderat	19	45		
Schwer	6	22		
<b>Bayley psychomotorischer Entwicklungsindex<sup>a</sup> (30 Monate)</b>				
Mittelwert	64,0 ± 17,4	58,3 ± 14,8		0,03
≥50 (%)	47	34	1,36 (0,89–2,08)	0,15
≥85 (%)	16	6	2,70 (0,89–8,17)	0,06
<b>Peabody motorische Entwicklungsskala<sup>b</sup> (30 Monate)</b>				
Stationäre Punktezahl	7,4 ± 1,1	7,0 ± 1,2		0,04
Bewegungspunktezahl	3,0 ± 1,8	2,1 ± 1,5		0,002
Manipulationspunktezahl	5,1 ± 2,6	3,7 ± 2,1		<0,001
<b>Gehfähigkeit (30 Monate; %)</b>				
Keine	29	43		
Gehen mit orthopädischer Unterstützung/ Gehhilfen	29	36		
Gehen ohne Unterstützung	42	21		

<sup>a</sup>Bayley-Skala: Mittelwert der Bevölkerung (±SD) = 100 ± 15, mit einem Minimum von 50 und einem Maximum von 150. Höhere Werte stehen für eine bessere Performance.

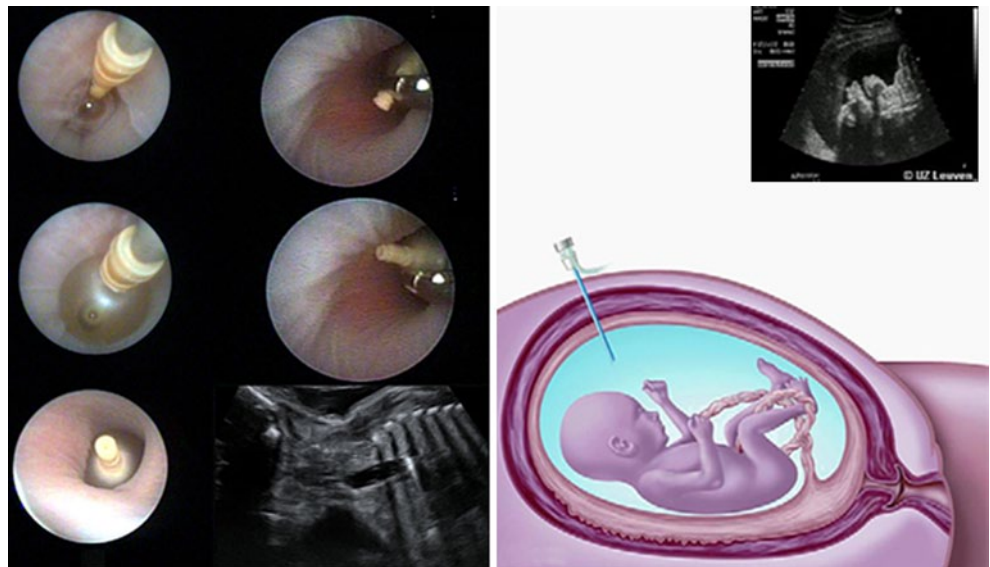
<sup>b</sup>Peabody motorische Entwicklungsskala: Mittelwert der Bevölkerung (±SD) = 10 ± 3, mit einem Minimum von 0 und einem Maximum von 20. Höhere Werte stehen für eine bessere Performance.

occlusion“, FETO) behandelt werden [3, 16, 17, 18, 19]. Während der Schwangerschaft sezernieren die fetalen Lungen Flüssigkeit in die Luftwege, die während der fetalen Atembewegungen in das Fruchtwasser abgegeben werden. Durch FETO sammelt sich diese Lungenflüssigkeit an und führt zu einer Dehnung des Lungengewebes, was das Lungenwachstum fördert und auch entsprechend zu vaskulären Veränderungen führt.

FETO führt zu einer Dehnung des Lungengewebes und fördert so das Lungenwachstum



**Abb. 2** ◀ Messung der Lungengröße bei linksseitiger CDH mit Leberherniation. (Mit freundl. Genehmigung von Swissfetus)



**Abb. 3** ▲ *Rechts*: Schematische Zeichnung der Trokareinführung Richtung Mund mit passendem US-Bild oberhalb. Drei Fetoskopiebilder: *links*: FETO. Der Katheter mit dem Ballon wird in die Trachea vorgeschoben, der Ballon wird zwischen Carina und Stimmbändern aufgeblasen und dort platziert. *Rechts daneben* ein US-Bild mit dem Ballon in situ. Zwei Fetoskopiebilder *rechts*: Entfernung des Ballons mit einer 1-mm-Zange. (Aus [16], mit freundl. Genehmigung von Elsevier)

### Diagnose

Sonographisch fällt eine Verdrängung des Herzens bzw. des Mediastinums auf und es lässt sich, je nach Befund, Magen, Darm, Milz oder Leber im Thorax nachweisen. Neben einer Leberherniation in den Thorax ist eine niedrige ► „lung-to-head-ratio“ (LHR), das Verhältnis der Lungengröße auf der Gegenseite des Zwerchfeldefektes zum Kopfumfang, ein schlechter Prognosefaktor [16, 20]. Die Lungengröße wird auf Höhe des Vierkammerblickes des Herzens gemessen, wobei der längste Durchmesser mit dem darauf senkrecht stehenden multipliziert wird (■ **Abb. 2**). Wird die LHR mit der LHR eines gesunden Feten zum gleichen GA verglichen, ergibt sich die o/e LHR („observed/expected LHR“), die unabhängig vom GA ist [21]. Eine LHR <1,0 entspricht bei 22 bis 28 SSW ungefähr einer o/e LHR ≤25%, wobei von einer schweren Lungenhypoplasie ausgegangen wird.

### Fetale Intervention

Mittels FETO wird bei Feten mit einer LHR <1,0 oder einer o/e LHR ≤25% und/oder Leberherniation versucht, das Lungenwachstum zu stimulieren. Zurzeit hat die europäische FETO-Projektgruppe mit den Zentren in Leuven, London und Barcelona am meisten Erfahrung mit der ► **fetoskopischen Balloneinlage** in die Trachea. Dieser Eingriff wird normalerweise zwischen 26 und 28 SSW unter ► **prophylaktischer Tokolyse** in mütterlicher Spinal- oder Lokalanästhesie und fetaler Analgesie durchgeführt. Der Ballon wird mittels 1,2-mm-Endoskop, das durch einen 3-mm-Trokar in

Sonographisch fällt bei der CDH eine Verdrängung des Herzens bzw. des Mediastinums auf

#### ► „Lung-to-head-ratio“

#### ► Fetoskopische Balloneinlage

#### ► Prophylaktische Tokolyse

**Tab. 4** Neonatales Outcome in Abhängigkeit der präoperativen Lung-to-head-ratio (LHR) bei Feten mit linksseitiger kongenitaler Zwerchfellhernie und Leberherniation in den Thorax

	LHR	n	FETO (Jani et al. 2006, S. 20, [19])	n	Exspektatives Vorgehen (Jani et al. 2005; S. 20, [18])
Extrem schwere Lungenhypoplasie (o/e LHR <15%)	0,4–0,5	6	16,7%	2	0%
Schwere Lungenhypoplasie (o/e LHR 15–25%)	0,6–0,7	13	61,5%	6	0%
	0,8–0,9	9	77,8%	19	15,8%
	<1	28	57,1%	27	11,1%
Moderate Lungenhypoplasie (o/e LHR zwischen 26–35% o. o/e LHR 36–45% mit Leberherniation)	1,0–1,1			23	60,9%
	1,2–1,3			19	68,4%
Milde Lungenhypoplasie (o/e LHR zwischen 36 u. 45% ohne Leberherniation o. o/e LHR >46%)	1,4–1,5			11	72,7%
	≥1,6			6	83,3%
Insgesamt				86	50%

**Tab. 5** Fetale Chirurgie für CDH-Fälle – Vergleich zwischen verschiedenen Zentren

	Harrison et al. 2003 [22]	Jani et al. 2009 [17]
Kriterium für den fetalen Eingriff	LHR <1,4 und Leberherniation in den Thorax	LHR <1,0 und Leberherniation in den Thorax
Anästhesie	Allgemeinnarkose	Spinal-/Epidural- oder Lokalanästhesie
Operationszugang	Laparotomie	Perkutane Punktion
Verschlussmittel	Clip oder Ballon	Ballon
Entfernung des Tracheaverschlusses	EXIT-Entbindung	In-utero-Entfernung mittels Fetoskopie
Vorzeitiger Blasensprung <34 SSW	100%	47%
Medianes GA bei Geburt	30,8 (28–34)	35,3 (25,2–41,0)
Überlebensrate (LHR <1,4)	73% (n=11; Kontrollen: 77%)	–
Überlebensrate (LHR <1,0)	33% (n=3; linksseitige CHD)	Linksseitige CDH: 49% Rechtsseitige CDH: 35%

die Fruchthöhle eingebracht wird, in die fetale Trachea zwischen Carina und Stimmbänder platziert (▣ **Abb. 3**). Nach zwei postoperativen Tagen können die Frauen wieder entlassen werden. Anschließend werden die korrekte Lage des Ballons und das Lungenwachstum alle ein bis zwei Wochen sonographisch kontrolliert. Ziel ist es, diesen Ballon bei 34 SSW mittels Fetoskopie wieder zu entfernen, um die Alveolarzellen Typ II, die Surfactant produzieren, ausreifen zu lassen.

### Outcome

Während eine randomisierte Studie in den USA für FETO keinen Benefit im Vergleich zum postnatalen Vorgehen zeigte, was hauptsächlich an der unerwartet hohen Überlebensrate der postnatal behandelten Kinder lag [22], zeigen die bisherigen, jedoch nicht randomisierten europäischen Daten eine deutliche Verbesserung der Überlebensrate nach FETO (▣ **Tab. 4, 5**, [3, 7, 16, 17, 18, 19]).

Die europäische FETO-Projektgruppe hat 210 Fälle mittels FETO operiert, in 175 Fällen hatte eine linksseitige und in 34 Fällen eine rechtsseitige CDH bestanden [17]. Im Median betrug die Operationszeit 10 (3–93) Minuten. Je länger die Operation dauerte, desto höher war die vorzeitige Blasensprungrate: Dauerte die Operation ≤10 min, trat in 11% ein vorzeitiger Blasensprung in den ersten drei Wochen nach Operation auf, betrug die Operationszeit >30 min, lag die Rate bei 35%. Im Vergleich mit den amerikanischen Daten fand die Geburt etwa vier Wochen später statt, und die Überlebensraten waren deutlich höher (▣ **Tab. 5**).

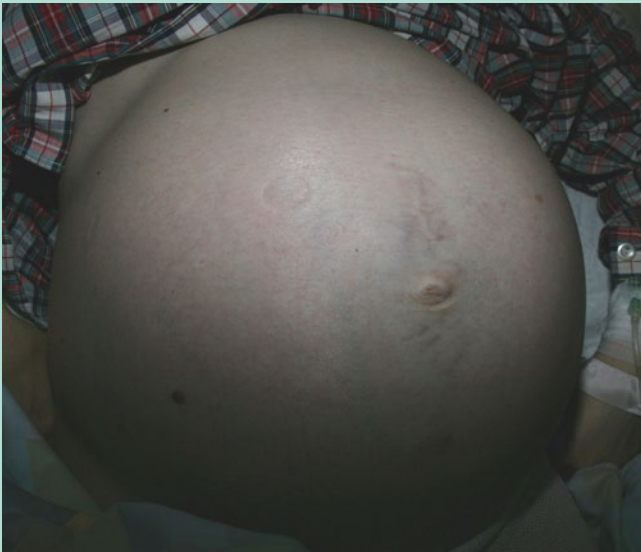### Aktuelle Studien

An den Zentren der europäischen FETO-Projektgruppe werden aktuell folgende zwei randomisierte Studien durchgeführt:

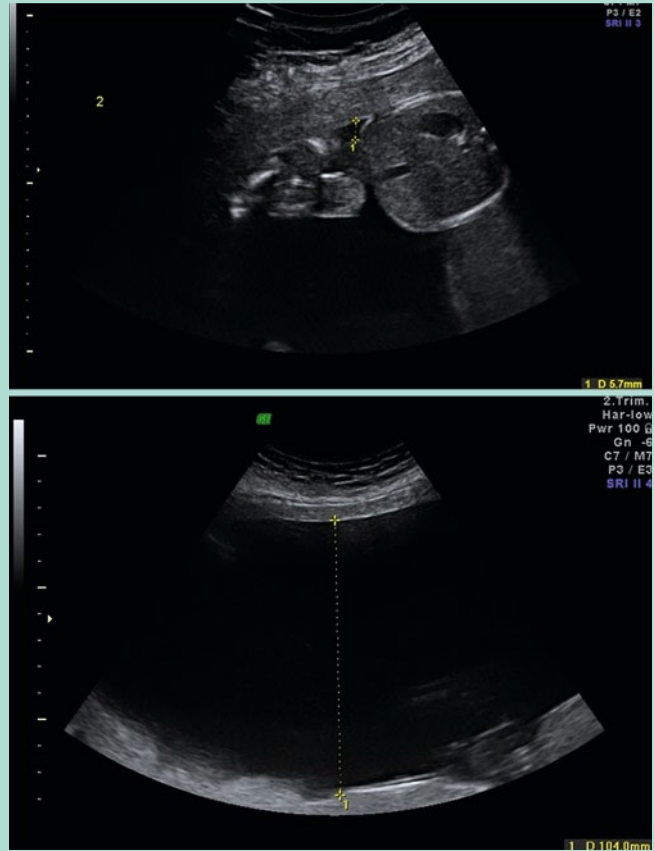
- I. FETO bei 30 bis 32 SSW in Fällen mit moderater Lungenhypoplasie (o/e LHR 26–35% oder o/e LHR 36–45% mit Leberherniation) vs. exspektatives Management und

Ziel ist die Entfernung des Ballons bei 34 SSW, um Typ-II-Alveolarzellen ausreifen zu lassen

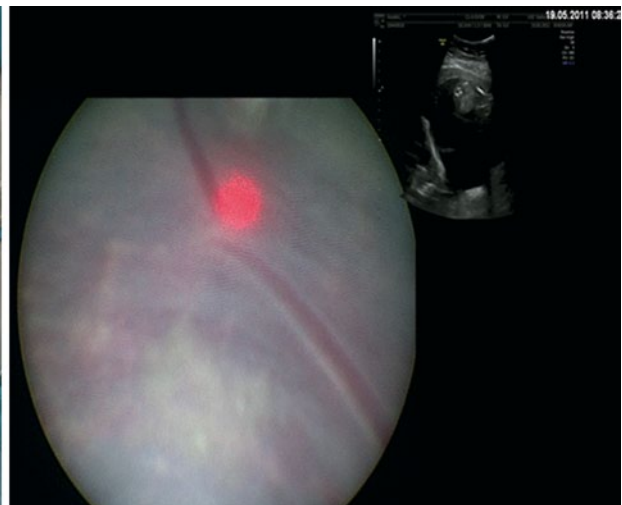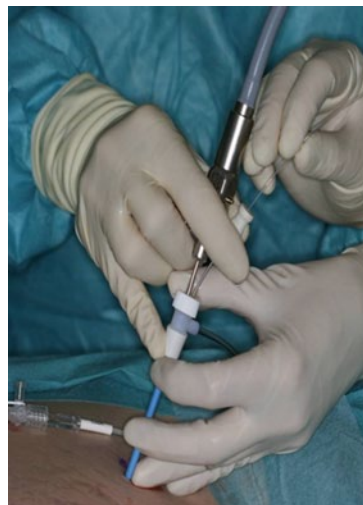Je länger die FETO dauerte, desto war höher die vorzeitige Blasensprungrate



**Abb. 4** ▲ Zwillingsschwangere mit fetofetalem Transfusionsyndrom (FFTS) Quintero-Stadium III bei 22 SSW. (Mit freundl. Genehmigung von Swissfetus)



**Abb. 5** ► Fetofetales Transfusionsyndrom (FFTS): Oligohydramnion beim Donor und Polyhydramnion beim Rezipienten. (Mit freundl. Genehmigung von Swissfetus)



**Abb. 6** ▲ Links: 3-mm-Trokar mit Fetoskop und Laserfaser. Rechts: Fetoskopiebild einer placentaren Gefäßanastomose. (Mit freundl. Genehmigung von Swissfetus)

II. FETO bei 27 bis 30 SSW in Fällen mit schwerer Lungenhypoplasie (o/e LHR <25%) vs. exspektatives Management.

In beiden ist die fetoskopische Entfernung des Ballons <35 SSW geplant.

Einschlusskriterien sind:

- isolierte linksseitige CDH,
- normaler Karyotyp,
- o/e LHR 26–35% oder o/e LHR 36–45% mit Leberherniation (Studie I), o/e LHR <25% (Studie II).



**Tab. 6 Fetofetales Transfusionssyndrom (FFTS), Stadieneinteilung nach Quintero et al. [23]**

Stadium	
I	Oligohydramnion – Donor; Polyhydramnion – Rezipient; Harnblase des Donors darstellbar
II	Im Vergleich zum Stadium I Harnblase des Donors nicht darstellbar
III	Zusätzlich pathologische Dopplerwerte: enddiastolischer Nullfluss oder retrograder Fluss in der Nabelschnurarterie, meist beim Donor, oder retrograder Fluss im Ductus venosus, typischerweise beim Rezipienten
IV	Zusätzlich Hydrops fetalis
V	Intrauteriner Fruchttod eines oder beider Feten

## Fetofetales Transfusionssyndrom

Die Anzahl an Zwillingsschwangerschaften hat aufgrund des erhöhten mütterlichen Alters und reproduktionsmedizinischer Therapien in den letzten Jahren deutlich zugenommen. Ungefähr 20% aller Zwillinge sind monochorial mit 2- bzw. 4-fach erhöhter Mortalität im Vergleich zu dichorialen Zwillingen oder Einlingen. In 10–15% aller monochorialen Zwillingsschwangerschaften tritt ein fetofetales Transfusionssyndrom (FFTS) auf, das durch einen unausgeglichene Blutfluss über placentare Gefäßverbindungen zustande kommt. Ohne Therapie beträgt die Mortalität >80%.

### Diagnose

Klinisch bemerken die Schwangeren häufig eine rasche Zunahme des Bauchumfanges (■ **Abb. 4**) mit Symptomen wie vorzeitige Kontraktionen, Schmerzen beim Liegen oder Dyspnoe. Die Diagnose eines FFTS wird sonographisch gestellt. Der Spenderzwilling oder Donor entwickelt eine Hypovolämie mit Oligurie und ► **Oligohydramnion** oder sogar Ahydramnion. So wird er durch das Amnion an die Plazenta fixiert, so dass er als „stuck twin“ imponiert. Der Empfängerzwilling oder Rezipient dagegen ist einer Hypervolämie ausgesetzt und schwimmt im ► **Polyhydramnion** aufgrund der Polyurie. Ein Oligohydramnion/Polyhydramnion wird bei Zwillingen entsprechend den Eurofetuskriterien definiert [11]:

- Oligohydramnion beim Donor: tiefstes Fruchtwasserdepot („deepest vertical pocket“, DVP) <2 cm (■ **Abb. 5**),
- Polyhydramnion beim Rezipienten: DVP ≥8 cm <20 SSW, DVP ≥10 cm ≥20 SSW (■ **Abb. 5**).

Vor Planung eines Eingriffes sollte die transvaginale Zervixlänge gemessen werden, um das Risiko einer Fehl- oder Frühgeburt abzuschätzen.

### Stadieneinteilung

Beim FFTS lassen sich nach Quintero et al. [23] fünf Stadien unterscheiden (■ **Tab. 6**).

### Prognose

Die Prognose ist von verschiedenen Faktoren wie Quintero-Stadium, Dopplerparameter, Zervixlänge und GA bei Operation abhängig. So nimmt die Überlebenswahrscheinlichkeit mit zunehmendem Quintero-Stadium ab. Auch schwere neurologische Beeinträchtigungen sind in einem Stadium III und IV häufiger als in einem Stadium I oder II. Ein enddiastolischer Nullfluss oder retrograder Fluss in der A. umbilicalis, ein transplazentarer Operationszugang, eine Zervixlänge <20 mm und ein GA <18 SSW weisen ebenfalls hin auf eine schlechtere Prognose.

### Fetale Intervention

Die vor der Ära der Fetoskopien häufig durchgeführte serielle Fruchtwasserentlastungspunktion stellt eine rein symptomatische Therapie dar und ist der kausalen Therapie mittels ► **fetoskopischer Laserkoagulation** der placentaren Anastomosen unterlegen. So wurde eine randomisierte Studie, welche Fruchtwasserentlastungspunktion und Lasertherapie verglich, vorzeitig abgebrochen, da sie den eindeutigen Benefit der Lasertherapie aufzeigte [10]. Alternativ zur Lasertherapie bei schwerem FFTS mit assoziierter Fehlbildung oder, falls die Plazentaanastomosen aufgrund der fetalen und placentaren Lage nicht vollständig eingesehen werden kann, ist der ► **selektive Fetozid** mittels fetoskopischem Nabelschnurverschluss durch Laser oder bipolarer Koagulation zu diskutieren [11]. Die

Ohne Therapie beträgt die Mortalität bei FFTS >80%

► **Oligohydramnion**

► **Polyhydramnion**

Die Überlebenswahrscheinlichkeit nimmt mit zunehmendem Quintero-Stadium ab

► **Fetoskopische Laserkoagulation**

► **Selektiver Fetozid**

Die Fetoskopie wird in Lokal- oder Epiduralanästhesie mit Analgosedierung durchgeführt

#### ► Zystische periventrikuläre Leukomalazie

Nach neuesten Daten kommt es in 12% zu schweren neurologischen Auffälligkeiten nach Lasertherapie eines FFTS

#### ► Pulmonalstenose

Fetoskopie wird in Lokal- oder Epiduralanästhesie mit Analgosedierung durchgeführt. Nach kleiner Stichinzision wird ein 3-mm-Trokar in die Fruchthöhle eingeführt, durch den ein 2,0-mm-Fetoskop mit einer 400- bis 600- $\mu$ m-Laserfaser eingeführt werden kann (■ **Abb. 6**). Die Anastomosen werden selektiv aufgesucht und koaguliert. Die Hospitalisationszeit beträgt normalerweise  $\leq 2$  Tage. Das Hauptrisiko des Eingriffes ist der vorzeitige Blasensprung mit 7% innerhalb einer Woche und fast 30%  $< 34$  SSW [24].

#### Infobox 1. Nützliche Internetadressen

- <http://www.spinabifidamoms.com>
- <http://www.eurofetus.org>
- <http://www.swissfetus.ch>

#### Outcome

Nach Lasertherapie kommen die Kinder im Mittel bei 33 bis 34 SSW zur Welt [10, 25]. In 76–90% ist mit dem Überleben mindestens eines Kindes zu rechnen und in 36–69% mit dem Überleben beider Kinder [10, 25].

Im Alter von sechs Monaten wird die Inzidenz an ► **zystischer periventrikulärer Leukomalazie** mit 6% angegeben [10]. Graef et al. [26] evaluierten das neurologische Outcome bei 167 Kindern im Alter von ungefähr drei Jahren und fanden bei 6% schwere neurologische Auffälligkeiten. Lopriore et al. [27] dagegen berichten bei 115 untersuchten Kindern im Alter von zwei Jahren von entwicklungsneurologischen Beeinträchtigungen in 17% der Fälle. Der Unterschied zwischen beiden Studien lässt sich dadurch erklären, dass bei Graef et al. [26] in der Definition einer schweren neurologischen Auffälligkeit keine Fälle mit schwerer Entwicklungsverzögerung eingeschlossen wurden, was bei Lopriore et al. [27] der Fall war. Die neuesten Daten zum neurologischen Outcome von Kindern nach Lasertherapie im Alter von sechs Jahren berichten von 12% schweren Auffälligkeiten, wie Hemiparesen, spastische Tetraparesen und Blindheit [28].

Weiterhin ist bekannt, dass bei 8% der Exzezipienten postpartal eine ► **Pulmonalstenose** zu finden ist, die in der Hälfte der Fälle einer Ballondilatation bedarf. Die Nierenfunktion von Exdonorkindern ist postpartal normal.

#### Fazit für die Praxis

- Einige fetale Fehlbildungen führen bereits intrauterin zu Organschäden, die postpartal schwere bleibende Behinderungen zur Folge haben oder nicht mit dem Leben vereinbar sind.
- Mit einem fetalchirurgischen Eingriff soll das Leben des Feten gerettet oder zumindest eine bleibende Schädigung verhindert werden (Beispiele: offene fetale Chirurgie bei der MMC-Operation, die reversible Balloneinlage in die Trachea zur Stimulation des Lungenwachstums bei schwerer kongenitaler Zwerchfellhernie, Laserkoagulation der plazentaren Gefäßverbindungen zum Stopp des unausgeglichene Blutflusses beim fetofetalen Transfusionssyndrom).
- Wichtig ist bei allen fetalchirurgischen Eingriffen, dass sie an den dafür spezialisierten Zentren durchgeführt werden.

#### Korrespondenzadresse

**PD Dr. N. Ochsenbein-Kölble**  
UniversitätsSpital Zürich  
Frauenklinikstr. 10, 8049 Zürich  
nicole.ochsenbein@usz.ch

**Interessenkonflikt.** Die korrespondierende Autorin gibt an, dass kein Interessenkonflikt besteht.

#### Literatur

1. Deprest JA, Flake AW, Gratacos E et al (2010) The making of fetal surgery. *Prenat Diagn* 30:653–667
2. Harrison MR, Filly RA, Golbus MS et al (1982) Fetal treatment 1982. *N Engl J Med* 307:1651–1652
3. Deprest J, Jani J, Lewi L et al (2006) Fetoscopic surgery: encouraged by clinical experience and boosted by instrument innovation. *Semin Fetal Neonatal Med* 11:398–412
4. Adzick NS, Thom EA, Spong CY et al (2011) A randomized trial of prenatal versus postnatal repair of myelomeningocele. *N Engl J Med* 364:993–1004

5. Witlox RS, Lopriore E, Oepkes D (2011) Prenatal interventions for fetal lung lesions. *Prenat Diagn* 31:628–636
6. Gucciardo L, Uyttebroeck A, De Wever I et al (2011) Prenatal assessment and management of sacrococcygeal teratoma. *Prenat Diagn* 31:678–688
7. Deprest JA, Flemmer AW, Gratacos E, Nicolaidis K (2009) Antenatal prediction of lung volume and in-utero treatment by fetal endoscopic tracheal occlusion in severe isolated congenital diaphragmatic hernia. *Semin Fetal Neonatal Med* 14:8–13
8. Ruano R (2011) Fetal surgery for severe lower urinary tract obstruction. *Prenat Diagn* 31:667–674
9. Arzt W, Tulzer G (2011) Fetal surgery for cardiac lesions. *Prenat Diagn* 31:695–698
10. Senat MV, Deprest J, Boulvain M et al (2004) Endoscopic laser surgery versus serial amnioreduction for severe twin-to-twin transfusion syndrome. *N Engl J Med* 351:136–144
11. Lewi L, Jani J, Deprest J (2005) Invasive antenatal interventions in complicated multiple pregnancies. *Obstet Gynecol Clin North Am* 32:105–126
12. Amer HZ, Heller DS (2010) Chorangioma and related vascular lesions of the placenta – a review. *Fetal Pediatr Pathol* 29:199–206
13. Hüsler MR, Wilson RD, Horii SC et al (2009) When is fetoscopic release of amniotic bands indicated? Review of outcome of cases treated in utero and selection criteria for fetal surgery. *Prenat Diagn* 29:457–463
14. Meuli M, Meuli-Simmen C, Hutchins GM et al (1995) In utero surgery rescues neurological function at birth in sheep with spina bifida. *Nat Med* 1:342–347
15. Kohl T, Tchatcheva K, Merz W et al (2009) Percutaneous fetoscopic patch closure of human spina bifida aperta: advances in fetal surgical techniques may obviate the need for early postnatal neurosurgical intervention. *Surg Endosc* 23:890–895
16. Gucciardo L, Deprest J, Done E et al (2008) Prediction of outcome in isolated congenital diaphragmatic hernia and its consequences for fetal therapy. *Best Pract Res Clin Obstet Gynaecol* 22:123–138
17. Jani JC, Nicolaidis KH, Gratacos E et al (2009) Severe diaphragmatic hernia treated by fetal endoscopic tracheal occlusion (FETO). *Ultrasound Obstet Gynecol* 34:304–310
18. Jani J, Gratacos E, Greenough A et al (2005) Percutaneous fetal endoscopic tracheal occlusion (FETO) for severe left-sided congenital diaphragmatic hernia. *Clin Obstet Gynecol* 48:910–922
19. Jani JC, Nicolaidis KH, Gratacos E et al (2006) Fetal lung-to-head ratio in the prediction of survival in severe left-sided diaphragmatic hernia treated by fetal endoscopic tracheal occlusion (FETO). *Am J Obstet Gynecol* 195:1646–1650
20. Jani J, Keller RL, Benachi A et al (2006) Prenatal prediction of survival in isolated left-sided diaphragmatic hernia. *Ultrasound Obstet Gynecol* 27:18–22
21. Jani J, Nicolaidis KH, Keller RL et al (2007) Observed to expected lung area to head circumference ratio in the prediction of survival in fetuses with isolated diaphragmatic hernia. *Ultrasound Obstet Gynecol* 30:67–71
22. Harrison MR, Keller RL, Hawgood SB et al (2003) A randomized trial of fetal endoscopic tracheal occlusion for severe fetal congenital diaphragmatic hernia. *N Engl J Med* 349:1916–1924
23. Quintero RA, Morales WJ, Allen MH et al (1999) Staging of twin-twin transfusion syndrome. *J Perinatol* 19:550–555
24. Deprest J, Emonds MP, Richter J et al (2011) Amniopatch for iatrogenic rupture of the fetal membranes. *Prenat Diagn* 31:661–666
25. Quintero RA, Chmait RH, Bornick PW, Kontopoulos EV (2010) Trocar-assisted selective laser photocoagulation of communicating vessels: a technique for the laser treatment of patients with twin-twin transfusion syndrome with inaccessible anterior placentas. *J Matern Fetal Neonatal Med* 23:330–334
26. Graef C, Ellenrieder B, Hecher K et al (2006) Long-term neurodevelopmental outcome of 167 children after intrauterine laser treatment for severe twin-twin transfusion syndrome. *Am J Obstet Gynecol* 194:303–308
27. Lopriore E, Middeldorp JM, Sueters M et al (2007) Long-term neurodevelopmental outcome in twin-to-twin transfusion syndrome treated with fetoscopic laser surgery. *Am J Obstet Gynecol* 196:231 e1–4
28. Salomon LJ, Ortqvist L, Aegerter P et al (2010) Long-term developmental follow-up of infants who participated in a randomized clinical trial of amniocentesis vs laser photocoagulation for the treatment of twin-to-twin transfusion syndrome. *Am J Obstet Gynecol* 203:444 e1–7

# CME-Fragebogen

## kostenfreie Teilnahme für Abonnenten

### Bitte beachten Sie:

- Antwortmöglichkeit nur online unter: [CME.springer.de](http://CME.springer.de)
- Die Frage-Antwort-Kombinationen werden online individuell zusammengestellt.
- Es ist immer nur eine Antwort möglich.

### Welche Aussage trifft *nicht* zu? Kriterien für einen fetalchirurgischen Eingriff sind:

- Durchführung an dafür spezialisierten Zentren
- Machbarkeit im Tiermodell ist erwiesen
- Exakte Diagnosestellung der Erkrankung ist möglich
- Endoskopische Therapierbarkeit der Erkrankung
- Prognose der Erkrankung ist bekannt

### Bei welcher Indikation für einen fetalchirurgischen Eingriff ist zum heutigen Stand eine offene fetale Chirurgie oder Fetoskopie überlegen?

- Schwere Pulmonalstenose
- Fetofetales Transfusionsyndrom
- Zwerchfellhernie
- Myelomenigozele
- Amnionband

### Feten, die pränatal an einer MMC operiert wurden, haben gegenüber postnatal operierten Kindern folgenden Vorteil:

- Sie versterben seltener perinatal.
- Sie benötigen um 50% weniger einen Shunt im Alter von 12 Monaten.
- Sie kommen häufiger am errechneten Geburtstermin zur Welt.
- Sie sind intrauterin seltener einem Oligohydramnion ausgesetzt.
- Sie kommen weniger häufig nach einem vorzeitigen Blasensprung zur Welt.

### Eine Mutter, die ihr ungeborenes Kind pränatal zur Korrektur einer MMC operieren lassen möchte, sollte auf folgenden Punkt hingewiesen werden:

- Eine Operation ist ab 30 SSW sinnvoll.
- Das Kind darf auf normalem Weg zur Welt kommen.
- Klumpfüße stellen keine Kontraindikation dar.
- Weitere Kinder müssen per Sectio geboren werden.
- Eine Karyotypbestimmung des Feten vor Operation ist unnötig.

### Welche Aussage zur kongenitalen Zwerchfellhernie trifft zu?

- In den meisten Fällen tritt sie auf der rechten Seite auf.
- In über 60% ist diese Erkrankung letal.
- Die Inzidenz beträgt etwa 1:30.000.
- Prognostisch ungünstig ist eine Leberherniation in den Thorax.
- Eine LHR <1 oder o/e LHR <15% sind prognostisch günstig.

### Bei welcher LHR oder o/e LHR wird von einer schweren Lungenhypoplasie ausgegangen?

- LHR 1,2 oder o/e LHR 35%
- LHR 1 oder o/e LHR 50%
- LHR <1 oder o/e LHR <25%
- LHR 1,4 oder o/e LHR 45%
- LHR 2 oder o/e LHR 35%

### Welche Aussage zur fetoskopischen Balloneinlage in die Trachea (FETO) stimmt?

- Der Eingriff findet in Vollnarkose statt.
- Es werden bei dem Eingriff Trokare mit 5 mm Durchmesser verwendet.
- FETO wird bei 22 bis 24 SSW durchgeführt.
- Durch den Ballon sammelt sich Lungenflüssigkeit an und stimuliert das Lungenwachstum.
- Die Patientinnen bleiben postoperativ für mehrere Wochen im Krankenhaus.

### Ein fetofetales Transfusionsyndrom wird bei folgenden Befunden diagnostiziert:

- Einlingsschwangerschaft, Fet >95%, Oligohydramnion
- Dichoriale diamniote Zwillinge, Oligohydramnion Zwilling 1, Polyhydramnion Zwilling 2
- Monochoriale diamniote Zwillinge, Oligohydramnion Zwilling 1, Zwilling 1 <5. Perzentile
- Monochoriale diamniote Zwillinge, Oligohydramnion Zwilling 1, Polyhydramnion Zwilling 2
- Monochoriale monoamniote Zwillinge, Oligohydramnion Zwilling 1 und Zwilling 2

### Bei einem fetofetalem Transfusionsyndrom Quintero-Stadium III bei 25 SSW ist welches Vorgehen zu empfehlen, um das beste fetale Outcome zu erreichen?

- Zuwarten, Ultraschallkontrolle in zwei Tagen
- Fruchtwasserentlastungspunktion Tag 1, 3 und 7
- Koagulation plazentarer Gefäßverbindungen
- Stationäre Aufnahme und tägliche Dopplerkontrollen
- Engmaschige ambulante CTG-Kontrollen bis Geburt

### Welche Aussage zum Outcome nach einer Lasertherapie bei fetofetalem Transfusionsyndrom trifft zu?

- Beim Exdonor finden sich nach Geburt in 10% Nierenfehlbildungen
- In 12% weisen die Kinder im Alter von sechs Jahren schwere neurologische Auffälligkeiten auf.
- Im Alter von ungefähr drei Jahren benötigen 80% der Kinder Physiotherapie.
- In 50% ist mit dem Überleben eines Kindes zu rechnen.
- Herzfehlbildungen sind beim Exdonorkind häufiger als beim Exrezipienten.

Diese Fortbildungseinheit ist 12 Monate auf [CME.springer.de](http://CME.springer.de) verfügbar. Den genauen Einsendeschluss erfahren Sie unter [CME.springer.de](http://CME.springer.de)



Mitmachen, weiterbilden und CME-Punkte sichern durch die Beantwortung der Fragen im Internet unter [CME.springer.de](http://CME.springer.de)