

# Immunsuppressiva nach Transplantation

## Dermatologische Relevanz und Pathomechanismen

**Immunsuppressiva verhindern nach solider Organtransplantation die Abstoßung. Kombinierte Immunsuppression mit Steroiden, Antimetaboliten wie Azathioprin oder Mykophenolatmofetil und T-Zell-spezifischen Immunsuppressiva wie Kalzineurin-inhibitoren (Ciclosporin A, Tacrolimus) oder mTOR-Inhibitoren (Rapamycin, Everolimus) ist die Norm. In ihrer Wirkung auf die Haut unterscheiden sich diese Immunsuppressiva und sollten bei Auftreten von entzündlichen, infektiösen oder neoplastischen Hautveränderungen mit den betreuenden Transplantationsmedizinern besprochen werden.**

Bevor im weiteren Verlauf des Textes auf die nachteiligen Folgen von Immunsuppressiva auf die Haut eingegangen wird, sollen einige günstige Folgen unterstrichen werden. Der Großteil der Organtransplantierten besteht aus Patienten mit chronischem Nierenversagen, deren Transplantation eine oft jahrelange Phase der Hämodialyse vorausgeht. Dialysepatienten klagen oft (48–73%) über Juckreiz, während diese Beschwerden nur von 2% der Nierentransplantierten geäußert werden. Viele Patienten unter Hämodialyse beklagen Xerodermie. Diese Beschwerden bessern sich nach einer Transplantation langsam, sodass nur bei 8% der Nierentransplantierten Xerosis cutis, gelegentlich sogar Seborrhöe auftritt. Hautverletzlichkeit lässt sich bei 96% aller Hämodialysepatienten beob-

achten und verringert sich nach Transplantation auf 16% der Nierentransplantierten. Ebenso besteht bei 51% der Hämodialysepatienten ein Raynaud-Syndrom, das nach Transplantation nur noch bei 2% der Nierentransplantierten festgestellt werden kann [1].

Die Besserung des Pruritus, der Xerodermie und der Hautverletzlichkeit dürfte in erster Linie durch die verbesserte Filtration der neu empfangenen Niere zustande kommen. Die Zunahme der Talgdrüsenaktivität hingegen wird v. a. mit Ciclosporin in Zusammenhang gebracht. Eine überschießende Aktivierung von Talgdrüsen durch Ciclosporin wiederum dürfte den bei Organtransplantierten zahlreich beobachteten Talgdrüsenhyperplasien zugrunde liegen [2].

### Hautveränderungen unter frisch eingeführter Immunsuppression

Unter der plötzlich einsetzenden Immunsuppression nach Transplantation, bei der die Einnahme auch weiterer kardiovaskulärer und antiinfektiöser Medikamente oft gleichzeitig begonnen wird, finden sich zahlreiche entzündliche Erkrankungen der Haut, die gehäuft beobachtet werden können. Lichen ruber, Urtikaria, Exantheme mit urtikarieller oder vesikulöser Note, Ödeme und Purpura sind beschrieben [3] und können teilweise auslösenden Medikamenten durch Auslassversuche, Wirkstoffklassenrotation oder Hauttestungen zugeordnet werden. Seborrhoisches Ekzem, periora-

le Dermatitis und Follikulitis mit Betonung des Rückens werden nicht nur bei Organtransplantation, sondern auch bei anderen Erkrankungen mit gestörtem Immunsystem wie Aids beobachtet und mit einer erhöhten Besiedlung mit *Malassezia furfur* in Verbindung gebracht.

### Immunsuppression begünstigt Infektionen der Haut

Das Ziel der nach Organtransplantation begonnenen Immunsuppression ist die effiziente Unterdrückung der Abstoßungsreaktion, die v. a. durch zytotoxische T-Zellen getrieben wird. Zytotoxische T-Zellen dienen in erster Linie der Abwehr von als fremd erkannten Zellen bei allogener Transplantation, aber auch von entarteten, körpereigenen Zellen im Prozess der Krebsentstehung und von virusinfizierten körpereigenen Zellen, die an ihrer Oberfläche Virusantigene darstellen. Je besser nun also eine Abstoßungsreaktion gegen das transplantierte Organ unterdrückt wird, desto eher muss auch eine reduzierte Bekämpfung von Krebs und Infektionen generell, im Besonderen aber von viralen Infektionen in Kauf genommen werden. Hautinfektionen nach Transplantation und durch humane Papillomviren im Speziellen werden in 2 weiteren Beiträgen dieses Themenhefts genauer besprochen.

### Reaktionen der Haut auf spezifische Immunsuppressiva

Bei der großen Zahl von Hautveränderungen, die nach Beginn von Immun-

suppression zu beobachten sind, lassen sich charakteristische, häufige Nebenwirkungen einzelnen Medikamenten und Medikamentenklassen zuordnen.

Die Kalzineurininhibitoren umfassen Ciclosporin und Tacrolimus. Ciclosporin, ein Hauptpfeiler immunsuppressiver Regimes, wird häufig in Verbindung gebracht mit Gingivahyperplasie, Hypertrichose, Talgdrüsenhyperplasie, Akne, Flush, brennenden Sensationen von Händen und Füßen in der ersten Woche, Alopezie und Pruritus. Tacrolimus, ein erst 1 Jahrzehnt später eingeführtes, zweites Mitglied der Klasse der Kalzineurininhibitoren, wird häufig in Verbindung gebracht mit Pruritus, Alopezie, Hyperhidrose, Ekchymosen und seltener mit Lichtempfindlichkeit, Hirsutismus und schweren Medikamentenreaktionen bis hin zu Stevens-Johnson- und Lyell-Syndrom. Alternativ zu Kalzineurininhibitoren werden in den letzten Jahren oft mTOR-Inhibitoren eingesetzt. Rapamycin ist der gebräuchlichste Vertreter dieser Klasse und wird oft mit Akne, verzögerter Wundheilung, Ödemen und oralen Erosionen, selten mit Lymphödem und Angioödem in Zusammenhang gebracht.

Meist kommt als zweiter Pfeiler einer immunsuppressiven Therapie ein Antimetabolit zum Einsatz. Azathioprin ist dabei der bewährteste Wirkstoff und wird selten in Zusammenhang mit Exanthemen, Hypersensitivitätsreaktionen, aphthöser Stomatitis und Alopezie gesehen. Mykophenolat mofetil ist ein modernerer Antimetabolit mit relativ häufigem Auftreten von Mundsoor, peripheren Ödemen und Akne sowie selten Alopezie. Oft findet sich als dritter Pfeiler der Immunsuppression in variabler Dosierung ein systemisches Steroid. Steroide sind bekannt für häufiges Auftreten von Akne, Atrophie der Haut, Purpura und Teleangiektasien sowie seltener von Striae.

### Immunsuppression erhöht Hautkrebsrisiko

Hautkrebs nach Organtransplantation ist multifaktoriell bedingt. Immunsuppressiva spielen jedoch eine führende Rolle [4]. Die Epidemiologie von Haut-

Hautarzt 2010 · 61:214–219 DOI 10.1007/s00105-009-1861-7  
© Springer-Verlag 2010

G. Hofbauer

### Immunsuppressiva nach Transplantation. Dermatologische Relevanz und Pathomechanismen

#### Zusammenfassung

Immunsuppressiva verhindern nach Transplantation solider Organe einer Abstoßung. Auf der Haut treten dabei Medikamentenreaktionen, entzündliche Erkrankungen und Infektionen gehäuft auf. Spezifische Nebenwirkungen von Immunsuppressiva können durch Wechsel von Substanz oder Medikamentenklasse vermieden werden. Immunsuppressiva sind neben ultraviolettem Licht die treibende Kraft für das häufige Auftreten von spinozellulärem Karzinom der Haut bei Organtransplantation. Neben der reinen Immunsuppression fördert Ciclosporin die Krebsentstehung über TGF- $\beta$  und VEGF, wir-

ken mTOR-Inhibitoren antiproliferativ und kann Azathioprin auf UVA lichtsensibilisieren und direkten DNS-Schaden ermöglichen. Klinische Daten ermutigen bei spinozellulärem Karzinom der Haut sicher zur Reduktion der Immunsuppression überhaupt, wahrscheinlich zu einem Wechsel von Kalzineurininhibitoren auf mTOR-Inhibitoren und möglicherweise zu einem Absetzen von Azathioprin.

#### Schlüsselwörter

Ciclosporin A · Tacrolimus · Azathioprin · Rapamycin · Everolimus

### Immunosuppressive therapy after transplantation. Dermatologic relevance and pathomechanisms

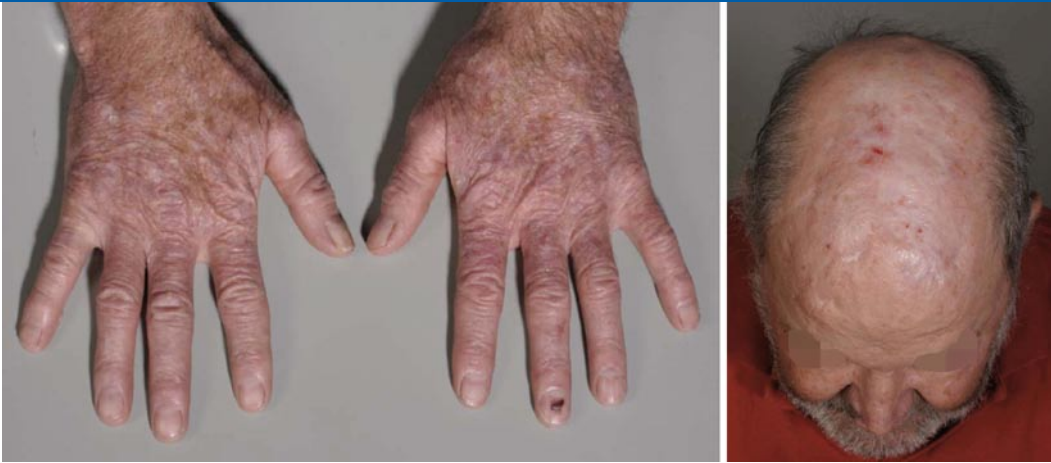#### Abstract

Immunosuppressive therapy keeps rejection in check following solid organ transplantation. Drug reactions, inflammatory and infectious skin conditions frequently follow. Specific side effects can be avoided by switching individual agents. In addition to UV light, immunosuppressants are the most important driver for squamous cell carcinoma of the skin (SCC). Beyond immunosuppression, cyclosporine A promotes carcinogenesis by TGF beta and VEGF, while mTOR inhibitors are antiproliferative. Azathioprine photosensitiz-

es to UVA and enables UVA to damage DNA directly. To fight skin cancer, global reduction of immunosuppression is the most effective measure. Switching calcineurin inhibitors to mTOR inhibitors is probably to be recommended, while omitting azathioprine may potentially be advisable in recurrent SCC.

#### Keywords

Cyclosporine A · Tacrolimus · Azathioprine · Rapamycin · Everolimus



**Abb. 1** ◀ Eine ausgedehnte Feldkanzerisierung der Haut, wie hier im Bereich der sonnenexponierten Handrücken und Finger Rücken oder des androgenetischen Areals des Capillitiums zu sehen, sollte bei einem organtransplantierten Patienten Anlass dazu sein, die immunsuppressive Medikation in ihrer Höhe und Zusammensetzung mit dem behandelnden Transplantationsmediziner zu besprechen

krebs nach Organtransplantation wird in einem anderen Beitrag dieses Themenhefts ausführlich besprochen. Generell erhöht eine ausgeprägte Immunsuppression das Risiko für Hautkrebs [5]. Bisher unklar ist jedoch, welche Medikamentendosis oder Kombination von Immunsuppressiva die wichtigste Rolle bei der Hautkrebsentstehung spielt.

Immunsuppressive Regimes mit 3 Medikamentenklassen (Steroide, Ciclosporin, Azathioprin oder Rapamycin) zeigen ein 3-fach erhöhtes Risiko für Hautkrebs gegenüber Regimes mit nur 2 Immunsuppressiva (Steroide und Azathioprin oder Rapamycin; [6, 7]). Niedrig dosierte Ciclosporin-Gabe wies weniger Hautkrebs auf als eine Standarddosierung von Ciclosporin [8].

#### — Die Bioverfügbarkeit unterschiedlicher Formulierungen führt zu unterschiedlich ausgeprägter Immunsuppression.

Ciclosporin in einer Mikroemulsion vervierfachte das Auftreten von Kaposi-Sarkom [9]. Weil bei schlechter Transplantatfunktion oft höhere Immunsuppression angestrebt wird, zeigt sich ein höheres Risiko für Hautkrebs bei Herztransplantierten mit wiederholten Abstoßungsreaktionen [10] und bei Nierentransplantierten mit einem erhöhten Kreatininspiegel über  $>150$  nmol/l 1 Jahr nach Transplantation [11]. Im Gegensatz dazu zeigen Patienten mit geringerer Immunsuppression wie Lebertransplantierte oder Nierentransplantierte nach Lebendspende ein niedrigeres Risiko für Hautkrebs [11].

Das Gewicht der Immunsuppression zeigt sich auch bei ihrer Aufhebung. Fallserien von aggressiven spinözellulären Karzinomen [12] oder nach einem ersten spinözellulären Karzinom [13], worauf die Immunsuppression reduziert wurde, zeigten eine Abnahme der Hautkrebsbildung. Besonders bei Kaposi-Sarkom zeigte sich Tumorrogression nach reduzierter oder abgesetzter Immunsuppression [4].

#### Beeinflussung von Hautkrebs durch Immunsuppressiva über die Unterdrückung der Körperabwehr hinaus

Kalzineurininhibitoren beeinflussen eine Tumorentstehung spezifisch neben ihrer reinen Immunsuppression [14]. Ciclosporin kann experimentell Adenokarzinomzellen zu invasiven Zellen transformieren und in vivo das Wachstum zahlreicher Tumorzelllinien in immunkompromittierten Mäusen stimulieren [15]. TGF- $\beta$  spielt hier eine Schlüsselrolle, da seine Unterdrückung diese Wirkung blockiert. Unter Ciclosporin kommt es im Mausmodell auch zu einer Stimulation von Angiogenese durch den vaskulären endothelialen Wachstumsfaktor VEGF. Neben Ciclosporin zeigt auch Tacrolimus diesen Klasseneffekt der Kalzineurininhibitoren [16]. mTOR-Inhibitoren bremsen das Wachstum von zahlreichen Tumorzelllinien bis hin zu Melanom und Lymphom [17]. Im Gegensatz zu Ciclosporin kann Rapamycin den Zelltyp von Tumorzellen beeinflussen und ihre invasiven Fähigkeiten bremsen. Im Mausmodell zeigte der Einsatz von Rapamycin gebremstes Tumorstadium

mit niedrigeren Spiegeln von VEGF und TGF- $\beta$  in der Zirkulation.

Unter ultraviolettem Licht, dem zweiten großen Risikofaktor für epithelialen Hautkrebs unter Immunsuppression, entwickeln Mäuse mit Ciclosporin oder Tacrolimus signifikant größere Tumoren mit einem größeren Anteil bösartiger Tumoren in der Ciclosporin-Gruppe. Die zusätzliche Gabe von Mykophenolat zu Ciclosporin beschränkte die Tumorgöße, jedoch nicht die Zugabe von Mykophenolat zu Tacrolimus. Mäuse, die nur mit Rapamycin oder in Kombination mit Ciclosporin oder Tacrolimus behandelt wurden, entwickelten mehr Tumoren als Tiere, jedoch waren diese Tumoren kleiner und weniger fortgeschritten. Diese Befunde waren abhängig von der durch UVB erzeugten Entzündung und Angiogenese in diesen Tumoren [18].

#### Photosensibilisierung der Haut auf UVA durch Azathioprin

Zahlreiche Medikamente erhöhen die Lichtempfindlichkeit der Haut. Erhöhte Lichtempfindlichkeit für UVA wurde kürzlich unter Azathioprin beschrieben [19]. Neben dieser Photosensibilisierung verleiht Azathioprin UVA-Strahlen auch die Möglichkeit, DNS direkt zu schädigen [19]. Damit gerät ein bewährtes Immunsuppressivum in ein neues Licht: Nicht nur UVB, sondern unter Einfluss von Azathioprin auch UVA könnte damit eine wichtige Rolle bei der Hautkrebsentstehung nach Transplantation spielen (▣ **Abb. 1**).

Ein kürzlich abgeschlossener klinischer Versuch mit Nierentransplan-

tierten zeigte in einer beobachtenden Pilotphase eine erhöhte Lichtempfindlichkeit für UVA unter Azathioprin gegenüber Mykophenolat mofetil. In einer folgenden Intervention wurden 23 Nierentransplantierte von Azathioprin auf Mykophenolat umgestellt und zeigten eine Rückkehr ihrer Lichtempfindlichkeit auf UVA in den normalen Bereich. Diese Normalisierung der Lichtempfindlichkeit auf UVA wurde begleitet von abfallenden Spiegeln von 6-Thioguanin, dem aktiven Metaboliten von Azathioprin, im peripheren Blut [20]. Kürzlich wurden Diuretika mit bekanntem lichtsensibilisierendem Potenzial im Zusammenhang mit Hautkrebs berichtet [21]. Die Entfernung von Azathioprin aus einem immunsuppressiven Regime könnte im gleichen Sinne Hautkrebs günstig beeinflussen.

### **Erfahrung aus der klinischen Anwendung verschiedener Immunsuppressiva**

Mehrere prospektive Studien zeigten eine niedrigere Rate von Hautkrebs bei Transplantierten, die frisch mit mTOR-Inhibitoren behandelt wurden, gegenüber Transplantierten unter Kalzineurininhibitoren [7, 22, 23]. Diese Beobachtungen sind jedoch durch die relativ kurze Nachbeobachtungszeit von 3–5 Jahren eingeschränkt, während die durchschnittliche Tumorentstehung von spinozellulärem Karzinom nach Transplantation gegen 10 Jahre benötigt.

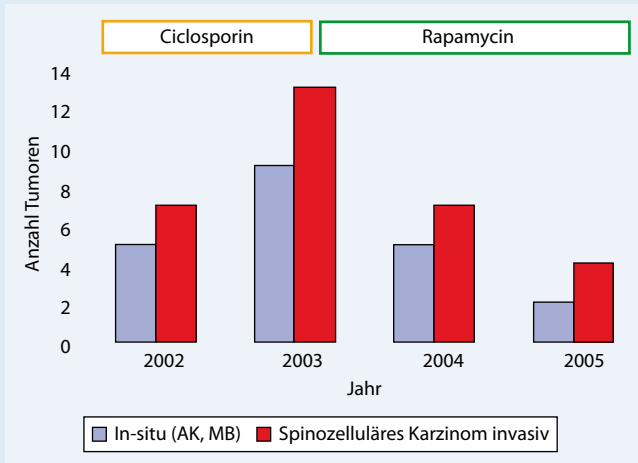
Der Nutzen einer nachträglichen Einführung von mTOR-Inhibitoren bei Transplantierten mit Hautkrebs wurde v. a. bei Kaposi-Sarkom deutlich [24]. Einige Studien berichteten einen Rückgang von Kaposi-Sarkom nach Einführung von mTOR-Inhibitoren, begleitet

von Reduktion oder Verzicht auf andere Immunsuppressiva [7, 24], während andere nur vorübergehende Remissionen mit später erneuten Rezidiven beobachten konnten [25].

Bei spinozellulärem Karzinom der Haut sind die Resultate ermutigend, bestehen bisher jedoch nur aus umschriebenen, unkontrollierten Studien [26, 27]. Bei Transplantierten mit zahlreichen spinozellulären Karzinomen der Haut ließ sich hier eine dramatische Abnahme der weiteren Tumorzahlen durch eine Umstellung auf mTOR-Inhibitoren erreichen (**Abb. 2**). Aufgrund der Häufigkeit des spinozellulären Karzinoms der Haut lassen sich hier auch dermatologisch konzentrierte klinische Studien durchführen, um die konkrete Wirkung spezifischer Immunsuppressiva auf die Hautkrebsentstehung zu erfassen. Derzeit laufen mehrere multizentrische Studien (Tumorapa, Rescue, Certicoeur), die als

Anzeige

# Hier steht eine Anzeige.



**Abb. 2** ▲ Fallbeispiel: Herztransplantierte konvertiert von Cyclosporin A zu Rapamycin. Der Wechsel der immunsuppressiven Behandlung von Kalzineurinhibitoren zu mTOR-Inhibitoren kann im Einzelfall die kutane Karzinogenese bei Immunsupprimierten deutlich bremsen. In diesem Fallbeispiel wurde ein herztransplantierte Patient im Jahr 2003 wegen Cyclosporin-induzierter Nephropathie von Cyclosporin auf Rapamycin umgestellt, was zu einer deutlichen Abnahme der Inzidenz In-situ- und invasiver spinozellulärer Karzinome in den Folgejahren führte. Laufende klinische Studien untersuchen multizentrisch, ob dieser Effekt sich in einem großen Kollektiv bestätigen lässt

primäre Fragestellung den Einfluss von mTOR-Inhibitoren auf das spinozelluläre Karzinom der Haut untersuchen und in einigen Jahren eine klare Beurteilung ergeben sollten.

Möglicherweise besteht auch ein Effekt von mTOR-Inhibitoren auf andere Tumoren der Haut wie Lymphom [28] oder Melanom, wobei die bisher bekannten Erfahrungen teilweise widersprüchlich sind. Rapamycin vermag zwar in einem Mausmodell B16-Melanomzellen am Wachstum zu hindern [29], Everolimus jedoch zeigte in einem klinischen Versuch keine Wirkung bei metastasiertem Melanom. Talgdrüsentumoren bei Muir-Torre-Syndrom ließen sich durch einen Wechsel auf Rapamycin im Wachstum bremsen [30].

## Fazit für die Praxis

Immunsuppressiva bewirken neben Medikamentenreaktionen vermehrt entzündliche und infektiöse Erkrankungen der Haut. Spezifische medikamentöse Nebenwirkungen sind für die einzelnen Immunsuppressiva bekannt und können durch einen Wechsel vermieden werden. Immunsuppressiva sind ne-

ben ultraviolettem Licht die treibende Kraft für die Entstehung des spinozellulären Karzinoms. Neben Dauer und Summe der Immunsuppression insgesamt haben einzelne Substanzen Eigenschaften, die unabhängig zur Krebsentstehung beitragen können. Bei Auftreten von spinozellulären Karzinomen kann mit Sicherheit eine Reduktion der Immunsuppression, eine Änderung der Immunsuppression von Kalzineurinhibitoren zu mTOR-Inhibitoren mit großer Wahrscheinlichkeit und ein Verzicht auf Azathioprin möglicherweise angeraten werden. Da Immunsuppressiva von den Transplantationsmedizinern gesteuert werden, ist eine enge Kommunikation vonseiten der beteiligten Hautärzte essenziell.

## Korrespondenzadresse

PD Dr. G. Hofbauer



Dermatologische Klinik,  
Universitätsspital Zürich  
Gloriastr. 31, 8091 Zürich  
Schweiz  
hofbauer@usz.ch

**Interessenkonflikt.** Der korrespondierende Autor gibt an, dass kein Interessenkonflikt besteht.

## Literatur

1. Altmeyer P, Kachel HG, Junger M et al (1982) Hautveränderungen bei Langzeitdialysepatienten. Eine klinische Studie. *Hautarzt* 33(6):303–309
2. Berker DA de, Taylor AE, Quinn AG, Simpson NB (1996) Sebaceous hyperplasia in organ transplant recipients: shared aspects of hyperplastic and dysplastic processes? *J Am Acad Dermatol* 35(5 Pt 1):696–699
3. Avermaete A, Altmeyer P, Bacharach-Buhles M (2002) Skin changes and tumours after renal transplantation. *Nephron* 91(2):188–194; discussion 194–186
4. Euvrard S, Kanitakis J, Claudy A (2003) Skin cancers after organ transplantation. *N Engl J Med* 348(17):1681–1691
5. Bouwens Bavinck JN, Hardie DR, Green A et al (1996) The risk of skin cancer in renal transplant recipients in Queensland, Australia. A follow-up study. *Transplantation* 61(5):715–721
6. Jensen P, Hansen S, Moller B et al (1999) Skin cancer in kidney and heart transplant recipients and different long-term immunosuppressive therapy regimens. *J Am Acad Dermatol* 40(2 Pt 1):177–186
7. Campistol JM, Eris J, Oberbauer R et al (2006) Sirolimus therapy after early cyclosporine withdrawal reduces the risk for cancer in adult renal transplantation. *J Am Soc Nephrol* 17(2):581–589
8. Dantal J, Hourmant M, Cantarovich D et al (1998) Effect of long-term immunosuppression in kidney-graft recipients on cancer incidence: randomised comparison of two cyclosporin regimens. *Lancet* 351(9103):623–628
9. Cattaneo D, Gotti E, Perico N et al (2005) Cyclosporine formulation and Kaposi's sarcoma after renal transplantation. *Transplantation* 80(6):743–748
10. Caforio AL, Fortina AB, Piaserico S et al (2000) Skin cancer in heart transplant recipients: risk factor analysis and relevance of immunosuppressive therapy. *Circulation* 102(19 Suppl 3):III222–III227
11. Bordea C, Wojnarowska F, Millard PR et al (2004) Skin cancers in renal-transplant recipients occur more frequently than previously recognized in a temperate climate. *Transplantation* 77(4):574–579
12. Moloney FJ, Kelly PO, Kay EW et al (2004) Maintenance versus reduction of immunosuppression in renal transplant recipients with aggressive squamous cell carcinoma. *Dermatol Surg* 30(4 Pt 2):674–678
13. Euvrard S, Kanitakis J, Decullier E et al (2006) Subsequent skin cancers in kidney and heart transplant recipients after the first squamous cell carcinoma. *Transplantation* 81(8):1093–1100
14. Guba M, Graeb C, Jauch KW, Geissler EK (2004) Pro- and anti-cancer effects of immunosuppressive agents used in organ transplantation. *Transplantation* 77(12):1777–1782
15. Hojo M, Morimoto T, Maluccio M et al (1999) Cyclosporine induces cancer progression by a cell-autonomous mechanism. *Nature* 397(6719):530–534
16. Maluccio M, Sharma V, Lagman M et al (2003) Tacrolimus enhances transforming growth factor-beta1 expression and promotes tumor progression. *Transplantation* 76(3):597–602
17. Euvrard S, Ulrich C, Lefrançois N (2004) Immunosuppressants and skin cancer in transplant patients: focus on rapamycin. *Dermatol Surg* 30(4 Pt 2):628–633
18. Duncan FJ, Wulff BC, Tober KL et al (2007) Clinically relevant immunosuppressants influence UVB-induced tumor size through effects on inflammation and angiogenesis. *Am J Transplant* 7(12):2693–2703

19. O'Donovan P, Perrett CM, Zhang X et al (2005) Azathioprine and UVA light generate mutagenic oxidative DNA damage. *Science* 309(5742):1871–1874
20. Hofbauer G, Straub G, Meyer R et al (2009) Switching azathioprine to mycophenolate mofetil reduces skin photosensitivity in kidney transplant recipients. *World congress of nephrology. Milano, Italy*
21. Jensen AO, Thomsen HF, Engebjerg MC et al (2008) Use of photosensitising diuretics and risk of skin cancer: a population-based case-control study. *Br J Cancer* 99(9):1522–1528
22. Mathew T, Kreis H, Friend P (2004) Two-year incidence of malignancy in sirolimus-treated renal transplant recipients: results from five multicenter studies. *Clin Transplant* 18(4):446–449
23. Kauffman HM, Cherkh WS, Cheng Y et al (2005) Maintenance immunosuppression with target-of-rapamycin inhibitors is associated with a reduced incidence of de novo malignancies. *Transplantation* 80(7):883–889
24. Stallone G, Schena A, Infante B et al (2005) Sirolimus for Kaposi's sarcoma in renal-transplant recipients. *N Engl J Med* 352(13):1317–1323
25. Boratynska M, Zmonarski SC, Klinger M (2006) Recurrence of Kaposi's sarcoma after increased exposure to sirolimus. *Int Immunopharmacol* 6(13–14):2018–2022
26. Tessmer CS, Magalhaes LV, Keitel E et al (2006) Conversion to sirolimus in renal transplant recipients with skin cancer. *Transplantation* 82(12):1792–1793
27. Fernandez A, Marcen R, Pascual J et al (2006) Conversion from calcineurin inhibitors to everolimus in kidney transplant recipients with malignant neoplasia. *Transplant Proc* 38(8):2453–2455
28. Pascual J (2007) Post-transplant lymphoproliferative disorder-the potential of proliferation signal inhibitors. *Nephrol Dial Transplant* 22(Suppl 1):i27–i35
29. Koehl GE, Andrassy J, Guba M et al (2004) Rapamycin protects allografts from rejection while simultaneously attacking tumors in immunosuppressed mice. *Transplantation* 77(9):1319–1326
30. Levi Z, Hazazi R, Kedar-Barnes I et al (2007) Switching from tacrolimus to sirolimus halts the appearance of new sebaceous neoplasms in Muir-Torre syndrome. *Am J Transplant* 7(2):476–479



## Diagnosequiz verfassen

Eindrucksvoll bebilderte Fallbeispiele kompakt und strukturiert dargestellt

Sehr geehrte Autorin,  
sehr geehrter Autor,

wir freuen uns, dass Sie die Zeitschrift „Der Hautarzt“ mitgestalten möchten. Die Beiträge der Rubrik „**Wie lautet Ihre Diagnose?**“ zeigen anhand von kurzen Fallbeispielen Besonderheiten der klinischen Praxis, Fallstricke der Diagnostik und ungewöhnliche Krankheits- und Behandlungsverläufe. Damit unsere Leser den größtmöglichen Nutzen aus der Lektüre Ihres Beitrags erhalten, möchten wir Ihnen mit der folgende **Checkliste** bei der Manuskripterstellung behilflich sein:

- Der Beitrag gliedert sich in zwei Hauptteile:  
Im **ersten** Teil erfolgt eine kurze Falldarstellung mit Anamnese, klinischem Befund und Diagnostik. Die Auflö- sung darf in diesem Teil noch nicht erfolgen!  
Im **zweiten** Teil wird die Diagnose genannt. Therapie und Verlauf des vorgestellten Falls werden beschrieben
- Text bitte immer als Datei schicken
- Komplette Anschrift des Korrespondenzautors mit Tel.- Nr., Fax, E-Mail sowie Portraitfoto
- Gesamtumfang: max. 6000 Zeichen (inkl. Literatur)
- Kurzer, prägnanter Beitragstitel (ca. 50 Zeichen), nicht die Diagnose nennen
- Englischer Titel
- Prägnante und möglichst kurze Zwischenüberschriften (max. 50 Zeichen).
- Abbildungen im Text chronologisch erwähnen
- max. 5 Literaturzitate (s. Hinweise zum Literaturverzeichnis unter [www.DerHautarzt.de](http://www.DerHautarzt.de), Für Autoren)

Haben Sie eine interessante Falldarstellung?  
Bitte senden Sie Ihren fertigen Beitrag an:

**Prof. Dr. Karin Scharffetter-Kochanek**  
Universitätsklinik und Poliklinik für Dermatologie,  
Abteilung Dermatologie und Allergologie  
Maienweg 12  
89081 Ulm