

Oper Orthop Traumatol 2013 · 25:469–482  
 DOI 10.1007/s00064-013-0241-8  
 Eingegangen: 28. Februar 2013  
 Überarbeitet: 5. Juli 2013  
 Angenommen: 18. Juli 2013  
 Online publiziert: 27. September 2013  
 © Springer-Verlag Berlin Heidelberg 2013

**Redaktion**

U. Bosch, Hannover

**Zeichner**

R. Himmelhan, Heidelberg

H. Kohlhof<sup>1,2</sup> · K. Ziebarth<sup>2,3</sup> · S. Gravius<sup>2</sup> · D.C. Wirtz<sup>1</sup> · K.A. Siebenrock<sup>2</sup>

<sup>1</sup> Klinik und Poliklinik für Orthopädie und Unfallchirurgie, Rheinische Friedrich-Wilhelms-Universität Bonn

<sup>2</sup> Departement für Orthopädie und Traumatologie, Inselspital Bern

<sup>3</sup> Kinderorthopädie/Traumatologie, Departement für Kinderchirurgie, Inselspital Bern

# Die operative Versorgung der sekundären Coxarthrose bei kongenitaler Hüftluxation (Crowe Typ IV)

## Vorbemerkungen

Die Dysplasiecoxarthrose ist definiert als eine durch eine kongenital bedingte Fehlf orm begünstigte Hüftgelenksdegeneration. Die angeborene Fehlanlage oder erworbene Fehlentwicklung des Hüftgelenks durch ein zu steiles oder auch zu kurzes Pfannendach verursacht eine zunehmende Dezentrierung des Hüftkopfs i.d.R. nach dorsokraniel. Im Rahmen der weiteren Entwicklung führt dies zu einem „ausgewalzten“ Pfannendach und einer verminderten Tiefe des Acetabulum durch den fehlenden Druck des proximalen Femurs, aber auch zu einer Deformation am koxalen Femurende [1].

Das koxale Femur zeigt typischerweise eine Coxa valga antetorta, die die Dezentrierung des Femurs und damit die Dysplasie des Acetabulums noch akzentuiert. Am Os ilium kann es bei luxiertem Femurkopf zu einer Ausbildung einer sekundären Pfanne kommen. In Abhängigkeit von der Ausprägung der Dysplasie entsteht durch eine Überbelastung der Belastungszone am Acetabulum eine kranial betonte Coxarthrose, die dem Patienten Beschwerden in Form von Ruhe- oder belastungsabhängigen Schmerzen verursachen kann. Des Weiteren resultiert aufgrund der biomechanischen Veränderungen des Hebelarms der Hüftabduktoren der typische „Watschelgang“ der Dysplasiepatienten, der im weiteren Verlauf und zunehmenden Alter auch zu einer

rascheren Ermüdbarkeit und zu Kraftverlust führen kann [2].

Zur präoperativen Einteilung des Schweregrads der Dysplasie, gemessen am Grad der (Sub-)Luxation des Hüftgelenks, dient u. a. die Crowe-Klassifikation. Diese ermöglicht eine genauere Differenzierung des (Sub-)Luxationsgrads, der sich folgenden anatomischen Bezugspunkten in der Röntgenübersichtsaufnahme des Beckens ermitteln lässt [3, 4, 5]:

1. Höhe des Beckens, gemessen vom höchsten Punkt des Beckenkamms (Linie 4) bis zum unteren Rand des Tuber ischiadicum (Linie 3)
2. Kopf-Hals-Übergang des dysplastischen Hüftgelenks (Linie 2)
3. Referenzlinie, die entlang der unteren Begrenzung beider Köhler-Tränenfiguren verläuft (Linie 1).

Diese einzelnen Referenzlinien werden hierbei in ein Verhältnis zueinander gestellt. Der Abstand der Linien 3 und 4 wird hierbei als Distanz B, der Abstand der Linien 1 und 2 als Distanz A bezeichnet. Die beiden Strecken A und B werden nun als Quotient A/B abgebildet (Abb. 1).

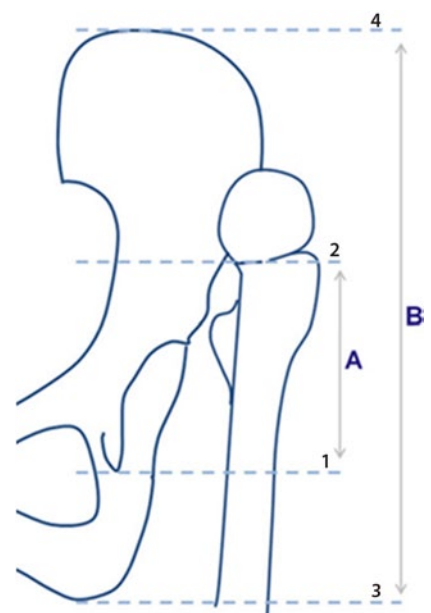
Im Einzelnen leitet sich hieraus folgende Klassifikation ab:

- Crowe Typ I: A/B <0,1 – bis 50%ige Subluxation
- Crowe Typ II: A/B 0,1–0,15 – 50–75%-ige Subluxation
- Crowe Typ III: A/B 0,15–0,20 – 75–100%ige Subluxation

- Crowe Typ IV: A/B >0,20 – 100%ige Subluxation (hohe Luxation)

Die endoprothetische Versorgung der hohen Hüftluxation (Crowe Typ IV; [1]) stellt eine Herausforderung an die chirurgische Technik und meist auch an die Implantate dar. Die pathologische Anatomie der Crowe-IV-Hüften weist verschiedene Besonderheiten auf, die berücksichtigt werden müssen [7].

Die Hüftprothesenimplantation bei angeborenen Hüftluxationen bei Grad-IV-Hüftluxationen ist aus mehreren Gründen problematisch:



**Abb. 1** ▲ Bestimmung des Luxationsgrads nach Crowe [3]. (Aus [6])

1. Kontrakte und atrophe Weichteilverhältnisse wegen langjähriger atypischer Position des proximalen Femurs
2. Enger femoraler Markraum
3. Reduzierter Knochenstock des flachen, meist nur rudimentär ausgebildeten primären Acetabulums
4. Veränderte anatomische Verhältnisse der periacetabulären neurovaskulären Strukturen aufgrund des Femurhochstands
5. Verlagerung des Hüft-/Drehzentrums
6. Ausgeprägtes Beinlängendefizit

In diesem Beitrag wird eine Operationsmethodik vorgestellt, die diese Besonderheiten berücksichtigt und eine möglichst anatomische Position des Drehzentrums bei Crowe-IV-Hüftluxationen ermöglicht.

### Operationsprinzip und -ziel

**Ziel dieser Technik ist die erfolgreiche Implantation einer Hüfttotalprothese auch bei ausgeprägter Dysplasi-coxarthrose mit muskulärer Verkürzung und hoher Hüftluxation sowie eine Wiederherstellung eines anatomischen Dreh- und Belastungszentrums unter Erhalt der Funktion der hüftstabilisierenden Muskulatur.**

### Vorteile

- Anatomische Positionierung der Hüftgelenkspfanne
- Durch digastrischen Zugang entstehen weniger Zugkräfte auf den osteotomierten Trochanter, die Trochanterrefixation wird weniger aufwendig.
- Erhalt der Funktion des M. gluteus medius als Hüftstabilisator
- Geringe Relaxationsgefahr

### Nachteile

- Intra-/postoperative Frakturierung des Femurs
- Rotationsfehlstellung des Femurs
- Gefahr der Trochanterpseudarthrose
- Schädigung des N. ischiadicus durch Distraction oder direkte iatrogene Schädigung
- Protheseninfektion und -lockerung

- Malpositionierung der Prothesenkomponenten

### Indikationen

#### Absolute Indikationen

- Junge Patienten (<60 Jahre) mit ausgeprägter Dysplasi-coxarthrose (Crowe >II)
- Hohe (Sub-)Luxation des Hüftgelenks mit Neoacetabulum
- Dysplastisches Acetabulum mit Retroversion und muskulärer Insuffizienz

#### Relative Indikationen

- Ältere Patienten >60 Jahre in gutem biologischen Allgemeinzustand
- Muskuläre Insuffizienz bei dezentriertem Gelenk ohne radiologisch massive Arthrosezeichen
- Leichtgradige neuromuskuläre Erkrankung bei gehfähigem Patienten (leichtgradige Zerebralparese etc.)
- Beschwerdearmer Patient mit dezentriertem und dysplastischem Hüftgelenk (vorübergehende Maßnahme)

### Kontraindikationen

- Florider Infekt
- Kongenitale schwere neuromuskuläre Ursache der Hüft dysplasie (sekundäre Hüft dysplasie) wie Zerebralparese etc.
- Gehunfähiger Patient
- Symptomfreier Patient trotz dezentrierten Gelenks (s. relative Indikationen)
- Vorhandene neuromuskuläre Störung (posttraumatisch, iatrogen durch Voroperationen etc.)

### Patientenaufklärung

#### Allgemeine Risiken

- Thrombose, Embolie, Wundinfektion, Hämatom
- Bei relevantem Blutverlust ggf. Gabe von Blutkonserven
- Prothesenlockerung
- Protheseninfektion

### Spezifische Risiken

- Trochanterpseudarthrose (Risiko <3%).
- Neurapraxie des N. ischiadicus (Risiko <0,1%).
- Beinlängendifferenz (Verlängerung der operierten Seite)
- Abduktorenschwäche

### Operationsvorbereitungen

- Rasur des gesamten zu operierenden Beins
- Sicherstellen einer suffizienten Blutgerinnung sowie Bereitstellung von Blutkonserven (ggf. Eigenblutspende)
- Röntgenaufnahme des Beckens a.-p. sowie des Hüftgelenks axial
- Hüftprothesenplanung (digitales PACS)
- Je nach Bedarf Durchführung einer Computertomographie (3-D-Animation) oder Magnetresonanztomographie zur besseren Operationsplanung
- Antibiotikaprophylaxe mittels Zinacef 1,5 g i.v., Beginn 30 min präoperativ bis 48 h postoperativ

### Instrumentarium

- Standardknochen-/hüftsieb
- Hohmann-Haken (Knochenheber 172R breit, spitz, Fa. Aesculap, Tuttlingen, Deutschland)
- Eva-Haken (Knochenheber 189R, Fa. Aesculap)
- Easy Rider (Hüftheber 254R spitz, Fa. Aesculap)
- Oszillierende Säge
- Ggf. Neurostimulator zum Aufsuchen des N. ischiadicus
- Instrumentarium für Dysplasiehöften inkl. Raffeln der Größe 2 oder kleiner und Hakendachschale (Ganz-Schale, Fa. Zimmer, Winterthur, Schweiz)
- Ggf. „Custom-made“-Hüftprothese, je nach Anatomie des Patienten
- Komponenten: Je nach Wahl des Operateurs hochvernetztes Polyethylen; Kopf mit Cr-Co-Legierung oder Keramikkopf; überwiegend zementierte Schäfte (Exafit-Schaft, Fa. Zimmer)

H. Kohlhof · K. Ziebarth · S. Gravius · D.C. Wirtz · K.A. Siebenrock

**Die operative Versorgung der sekundären Coxarthrose bei kongenitaler Hüftluxation (Crowe Typ IV)****Zusammenfassung**

**Operationsziel.** Ziel der Therapie ist die mechanische und funktionelle Stabilisation einer hohen Hüftluxation bei dysplasiebedingter Coxarthrose mittels endoprothetischem Ersatz.

**Indikationen.** Hüftdysplasie im Erwachsenenalter. Fortgeschrittene symptomatische Coxarthrose. Hohe Hüftluxation gemäß Crowe III/IV. Symptomatische Beinlängendifferenz.

**Kontraindikationen.** Zerebrospinale Dysfunktionen. Muskeldystrophien. Manifeste Störung des Knochenmetabolismus. Infektion. Immunsupprimierte Patienten.

**Operationstechnik.** Seitenlage (variabel). Gerade laterale Inzision über dem Trochanter major und Eingehen zwischen dem Vorderrand des M. gluteus maximus und dem Hinterrand des M. gluteus medius, dem sog. Gibson-Intervall. Darstellen des N. ischiadicus und permanente Kontrolle desselben, um hier bei jeglichen Manipulationen, vor allem bei der Reposition des Femurs, einen Traktionsschaden aufgrund erhöhter Spannung zu vermeiden. Trochanter-Flip-Osteotomie und Darstellen der Gelenkkapsel zwischen M. piriformis und M. gluteus minimus. Aufgrund des Hochstands des Femurs kann hier die Identifikation der anatomischen Landmarken erschwert sein. Schrittweise Z-förmige Kapsulektomie der elongierten Kapsel und Darstellen der Primärpfan-

ne, die häufig aufgrund der langzeitigen Luxation des Femurkopfs nur rudimentär ausgebildet ist. Lokalisation des Pfannengrunds bzw. der Tränenfigur. Aufraspeln der Pfanne und Implantation der mit der Pfannengröße konformen Hakendachschale. Fixation der Pfanne je nach Halt und Knochenqualität mit 3–5 Schrauben. Resektion des proximalen Femurs je nach Spannung der Weichteile bis auf Höhe oder sogar unter das Niveau des Trochanter minor. Anschließend Aufraspeln des Femurs und unter steter Spannungskontrolle des N. ischiadicus Reposition des Femurs in die Hüftpfanne; je nach Spannung des N. ischiadicus und der umgebenden Weichteile erfolgt eine Nachresektion des proximalen Femurs. Anfrischen des proximalen Femurs mit dem Meißel zur besseren Konsolidation des Trochanter-major-Fragments. Refixation des Trochanterers mittels Cerclage, wobei die Muskulatur des M. gluteus medius an seinem Ursprung am Os ilium oder am muskulotendinösen Übergang am Trochanterfragment etwas mobilisiert werden muss, um den Trochanter major wieder distal am proximalen Femur refixieren zu können.

**Weiterbehandlung.** Während der Hospitalisierung regelmäßige Behandlung auf der passiven Bewegungsschiene mit maximal 70° Flexion. Keine aktive Abduktion, keine passive Adduktion über die Mittellinie, kein Heben des gestreckten Beins, 10–15 kg Teilbelas-

tung an zwei Unterarmgehstöcken während 8 Wochen. Je nach Compliance des Patienten und intraoperativer Stabilität der Prothese trägt der Patient eine Antiluxationsbandage (in Bern Hohmann-Bandage) für die ersten 6–8 Wochen postoperativ. Anschließend erste klinische und radiologische Nachkontrolle und je nach Konsolidation des Trochanter major schrittweiser Übergang zur Vollbelastung. Thromboseprophylaxe bis zur Vollbelastung.

**Ergebnisse.** Im beobachteten Zeitraum von 1998–2012 erfolgten insgesamt 28 Hüftprothesenimplantationen bei hoher Hüftluxation im Erwachsenenalter im Stadium Crowe IV, die mit einer Hakendachschale und einer femoralen Verkürzungsosteotomie behandelt wurden. Aktuell liegen von 14 Patienten nach 8±1,2 Jahren (3,5–12 Jahren) klinische Nachuntersuchungen vor. In diesem mittleren Beobachtungszeitraum zeigten sich gemäß Merle-d'Aubigné-Score bei 86% der operierten Patienten Verbesserungen. Gute bis exzellente Resultate wurden in 71% der Fälle erreicht. Langzeitergebnisse (<10 Jahre) stehen bis dato noch aus.

**Schlüsselwörter**

Hüftluxation · Coxarthrose · Beinlängendifferenz · Hüftgelenkersatz · Orthopädische Verfahren

**Operative treatment of congenital hip osteoarthritis with high hip luxation (Crowe type IV)****Abstract**

**Objective.** The aim of the therapy is mechanical and functional stabilization of high dislocated hips with dysplasia coxarthrosis using total hip arthroplasty (THA).

**Indications.** Developmental dysplasia of the hip (DDH) in adults, symptomatic dysplasia coxarthrosis, high hip dislocation according to Crowe type III/IV, and symptomatic leg length inequality.

**Contraindications.** Cerebrospinal dysfunction, muscular dystrophy, apparent disturbance of bone metabolism, acute or chronic infections, and immunocompromised patients.

**Surgical technique.** With the patient in a lateral decubitus position an incision is made between the anterior border of the gluteus maximus muscle and the posterior border of the gluteus medius muscle (Gibson interval). Identification of the sciatic nerve to protect the nerve from traction disorders by visu-

al control. After performing trochanter flip osteotomy, preparation of the true acetabulum if possible. Implantation of the reinforcement ring, preparation of the femur and if necessary for mobilization, resection until the trochanter minor. Test repositioning under control of the sciatic nerve. Finally, refixation of the trochanteric crest.

**Postoperative management.** During hospital stay, intensive mobilization of the hip joint using a continuous passive motion machine with maximum flexion of 70°. No active abduction and passive adduction over the body midline. Maximum weight bearing 10–15 kg for 8 weeks, subsequently, first clinical and radiographic follow-up and deep venous thrombosis prophylaxis until full weight bearing.

**Results.** From 1995 to 2012, 28 THAs of a Crowe type IV high hip-dislocation were performed in our institute. Until now 14 pa-

tients have been analyzed during a follow-up of 8 years in 2012. Mid-term results showed an improvement of the postoperative clinical score (Merle d'Aubigné score) in 86% of patients. Good to excellent results were obtained in 79% of cases. Long-term results are not yet available. In one case an iatrogenic neuropraxia of the sciatic nerve was observed and after trauma a redislocation of the arthroplasty appeared in another case. In 2 cases an infection of the THA appeared 8 and 15 months after index surgery. No pseudoarthrosis of the trochanter or aseptic loosening was noticed

**Keywords**

Hip dislocation · Osteoarthritis, hip · Leg length inequality · Arthroplasty · Orthopedic procedures

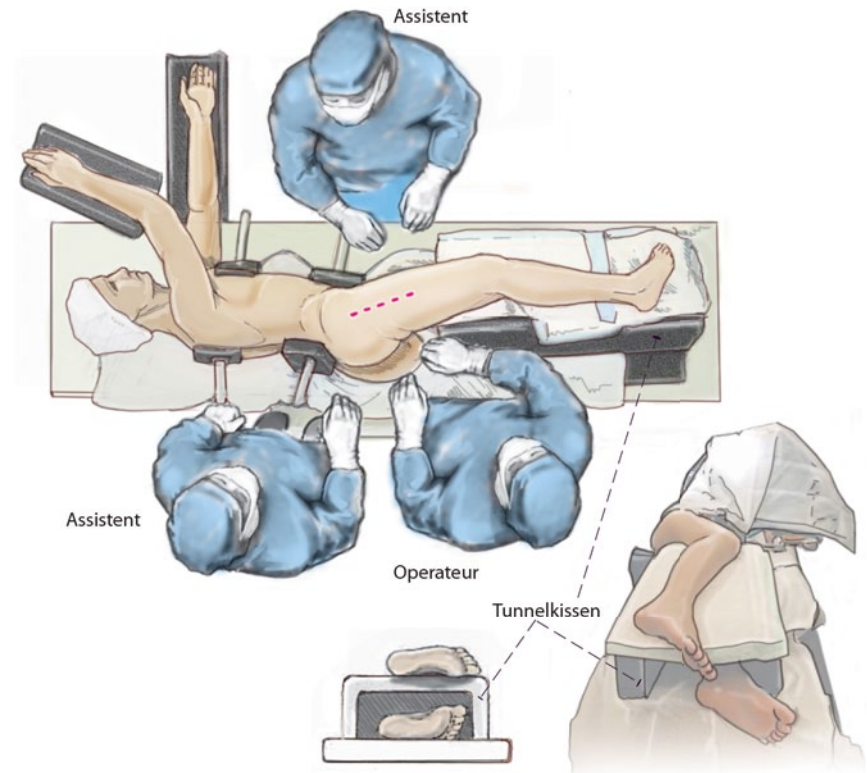
- Knochenzement: Refobacin Bone Cement R, Refobacin Plus Bone Cement (Fa. Biomet, Berlin, Deutschland)
- Ggf. Bildwandler zur Dokumentation und Kontrolle des korrekten Prothesensitzes (insbesondere der acetabulären Komponente wegen mangelnder anatomischer Landmarken)

### Anästhesie und Lagerung

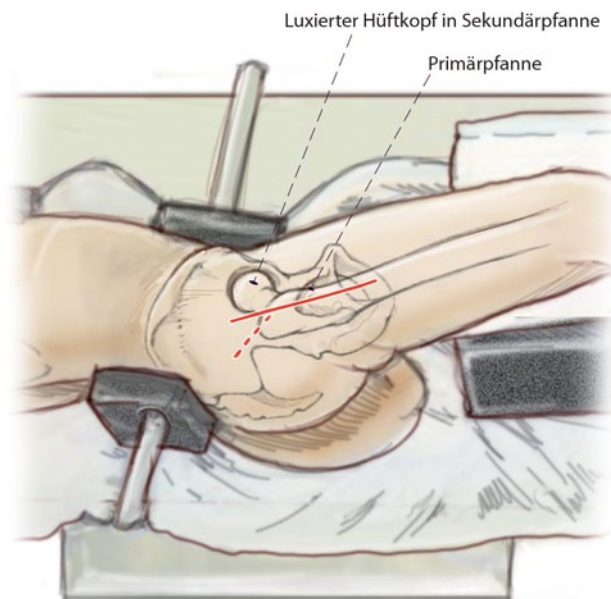- Intubationsnarkose
- Seitenlage (auf die kontralaterale der zu operierenden Seite) in üblicher Art und Weise
- Verwendung von Seitenstützen symphysär und dorsal über dem Os sacrum
- Auslagerung beider Arme auf Arm-bänken (s. **Abb. 2**)
- Tunnelkissen
- Spezielle Matratze auf Operations-tisch anstatt der üblichen Gelkissen (optional)

### Operationstechnik

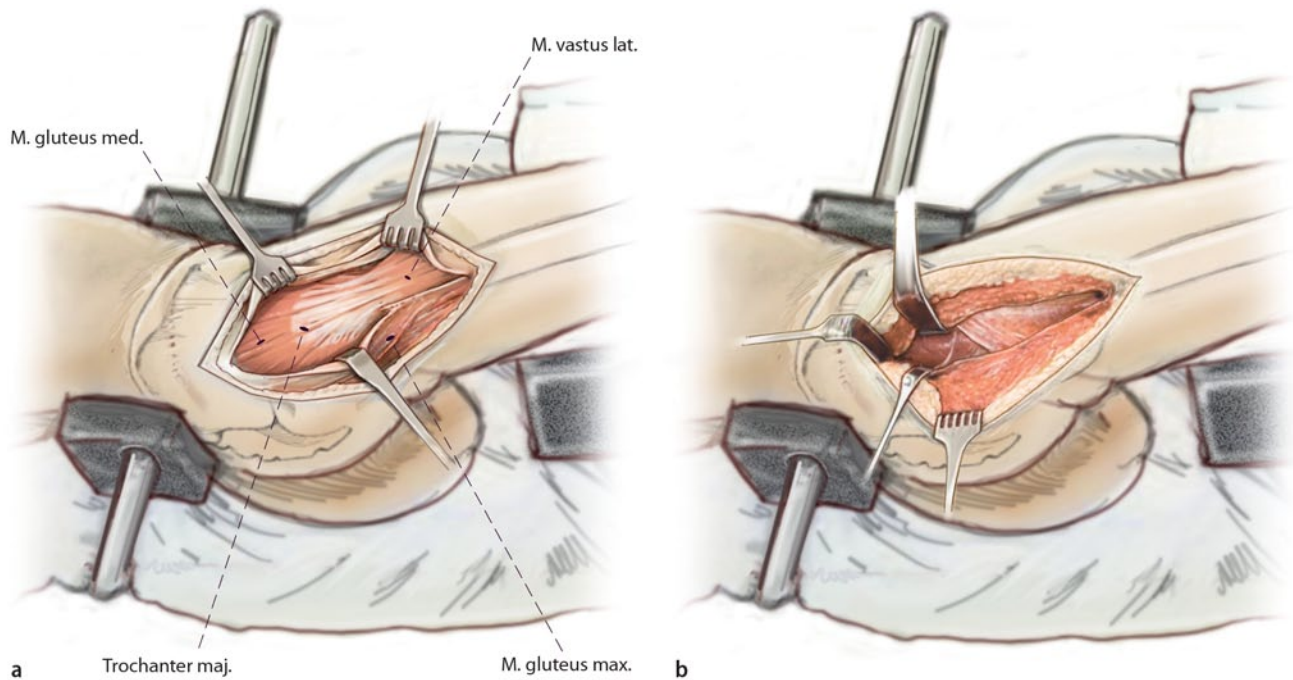
(**Abb. 2, 3, 4, 5, 6, 7, 8, 9, 10, 11, 12, 13, 14**)



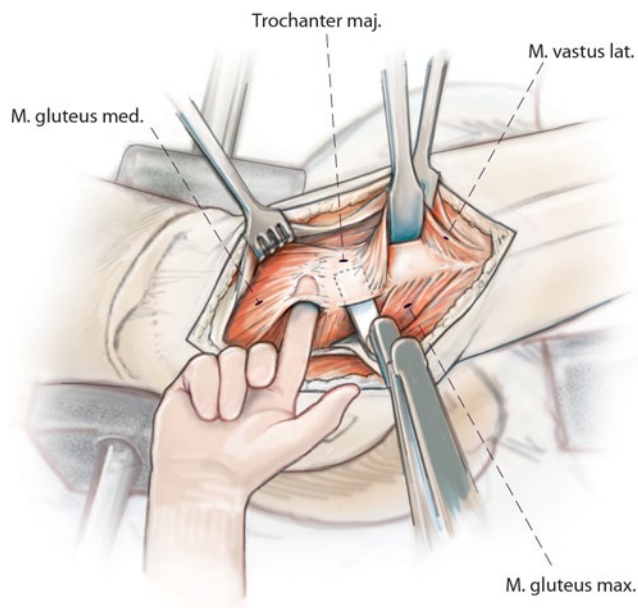
**Abb. 2** ▲ Patient in Seitenlage. Im Beckenbereich wird je eine Seitenstütze vorne auf die Symphyse und hinten gering oberhalb des Os sacrum platziert. Dadurch lässt sich das Becken stabil in strikter Seitenlage fixieren. Die präzise präoperative Lagerung des Beckens ist besonders zur korrekten Ausrichtung der künstlichen Pfanne bei der Implantation einer Totalprothese wichtig. Das oben liegende Bein bleibt beweglich. Es liegt horizontal auf einem Tunnelkissen. Der Thorax wird mit zwei Seitenstützen gehalten. Eine etwa 8 cm dicke, gepolsterte Rolle unter dem Thorax auf Brusthöhe entlastet die unten liegende Schulter. Durch Kippen des Operationstischs kann entweder der ventrale oder der dorsale Bereich des Zugangs besser eingesehen werden [8]



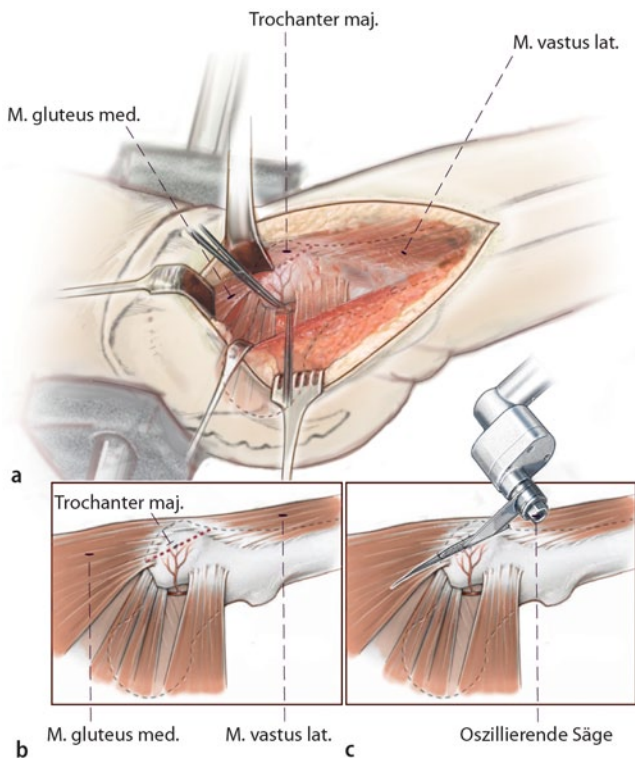
**Abb. 3** ◀ Die laterale Hautinzision über der Mitte des Trochanter major ermöglicht einen weiten Zugang sowohl zum ventralen als auch zum dorsalen Bereich des Hüftgelenks. Bei hohen Hüftluxationen ist die gesamte Anatomie nach kranial verschoben; ab Crowe III/IV befindet sich der Hüftkopf oberhalb der Primärpfanne meistens in einer sog. Sekundärpfanne



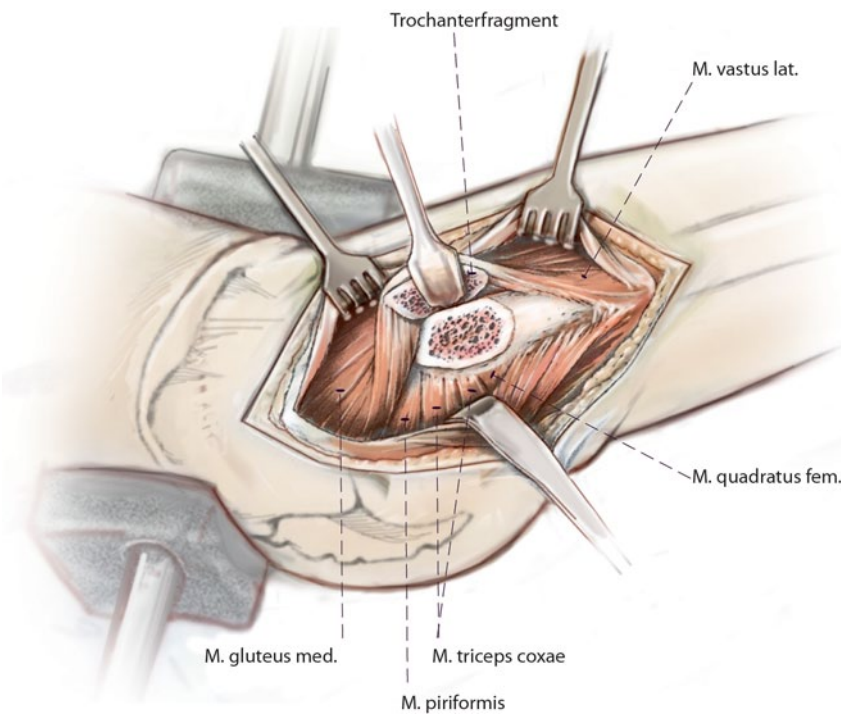
**Abb. 4** ▲ **a** Nach Durchtrennung der subkutanen Fettschicht wird die Fascia lata über der Mitte des Trochanter major längs gespalten. Durch Abduktion und Hyperextension des Beins wird die Spannung der Faszie reduziert, was die Darstellung der darunter liegenden Strukturen erleichtert. Der Vorderrand des M. gluteus maximus unter der Faszie kann durch dieses Manöver ebenfalls gut aufgefunden werden, insbesondere wenn die Faszie von distal nach proximal eröffnet wird. **b** Längsinzision der Bursa und Visualisierung der dorsalen Ränder der M. gluteus medius und M. vastus lateralis



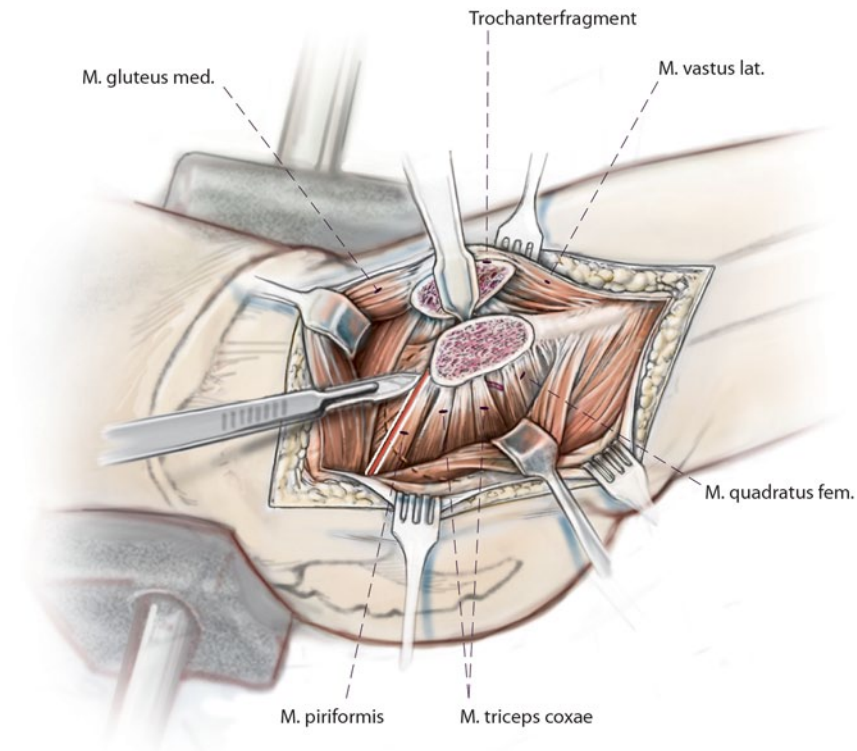
**Abb. 5** ◀ Bei innenrotiertem Bein werden nun der hintere Rand des M. vastus lateralis, die dorsale Begrenzung des Trochanter major und der Hinterrand des M. gluteus medius dargestellt. Der M. vastus lateralis wird lateral vom Femurschaft epiperiostal abgelöst und ggf. mit einem Hohmann-Haken abgehoben



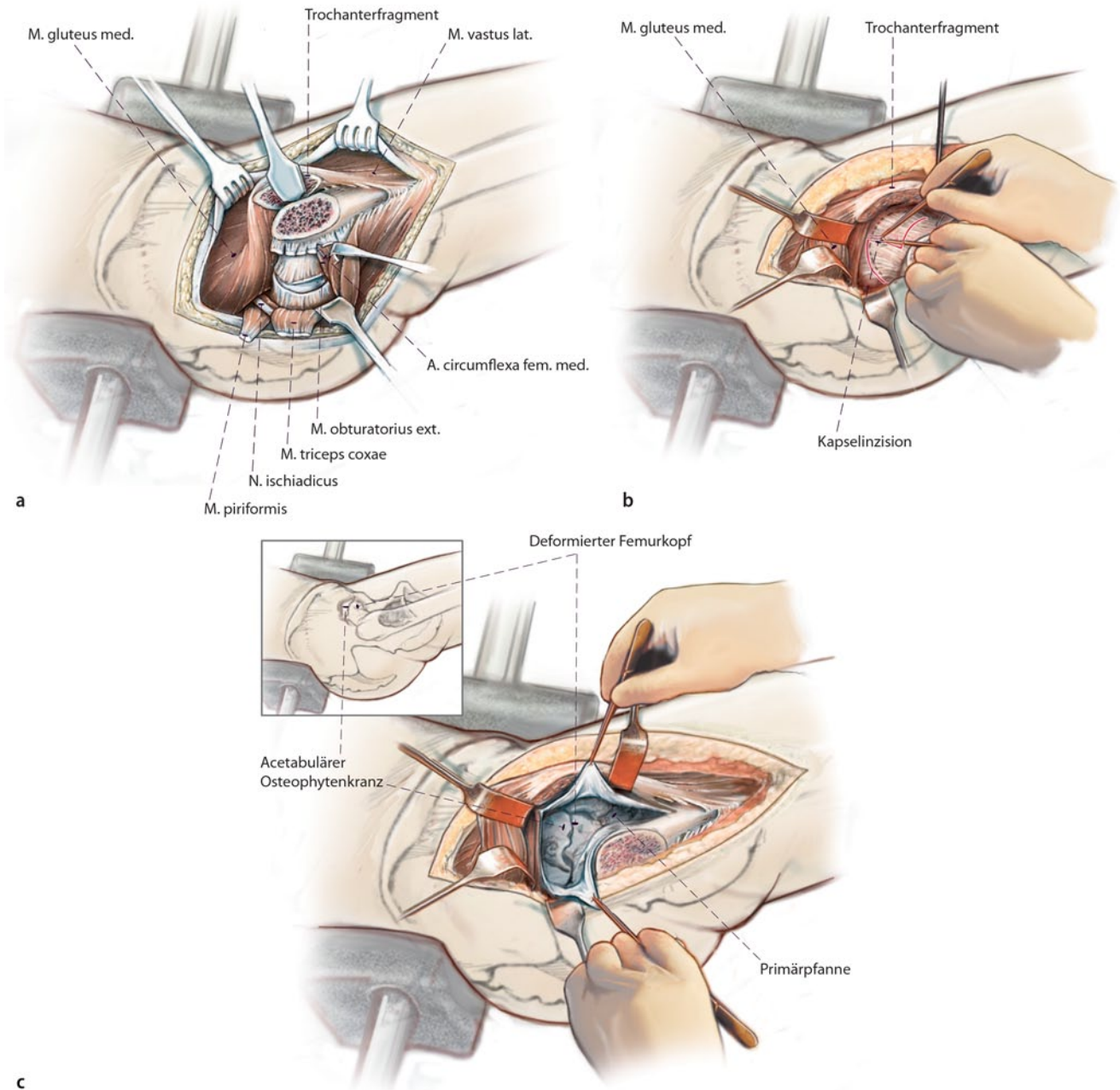
**Abb. 6** ◀ **a–c** Die Insertion des M. vastus lateralis am Trochanter major wird dabei nicht abgelöst. Proximal wird nun die Fossa piriformis erastastet (bei Dysplasiehöften manchmal erschwert), um die Tiefe der Trochanterosteotomie festzulegen. Anschließend wird der Trochanter major mittels oszillierender Säge plan abgelöst (max. Dicke 1–1,5 cm, **c**). Die Resektionsebene sollte in etwa der femoralen Anteversion entsprechen, sodass proximal lediglich ein kleiner Anteil des M. gluteus medius am stabilen Trochanter fixiert bleibt. Am Trochanter-Flip-Fragment haften entsprechend der digastrischen Osteotomie proximal der M. gluteus medius und distal der M. vastus lateralis an (**b**). Cave: Bei Crowe-III/IV-Höftluxationen ist der proximale Femur oftmals dünn und valgisch, dadurch kann die Identifikation des Trochanter und der Osteotomieebene deutlich erschwert werden



**Abb. 7** ▲ Das Trochanterfragment wird nach ventral geklappt und mit einem spitzen Hohmann-Haken gehalten

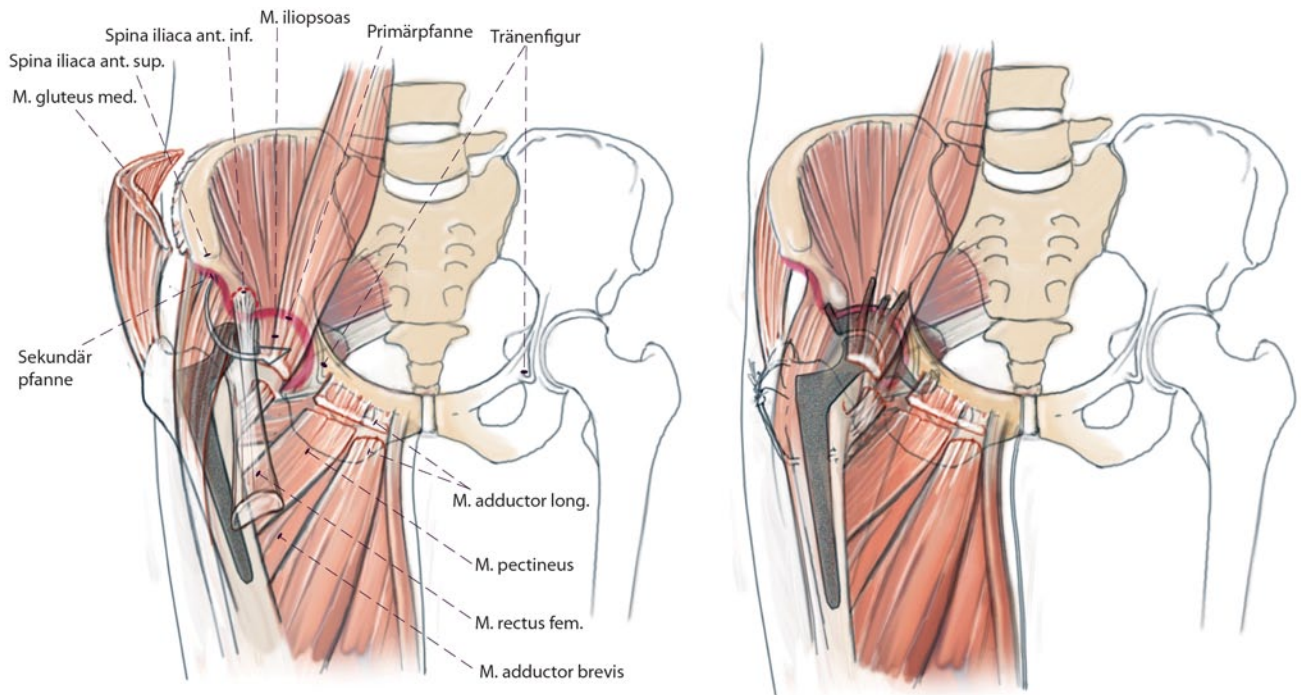


**Abb. 8** ▲ Für einen Zugang zum dorsalen und dorsokraniellen Hüftbereich wird das Bein innenrotiert. Nach stumpfem Abschieben einer fettgewebsreichen Zwischenschicht werden die Muskelbäuche der Außenrotatoren sichtbar. In der Tiefe wird nun der N. ischiadicus dargestellt. Cave: Für die spätere Reposition der Hüfte in die Hüftpfanne muss der N. ischiadicus dargestellt werden, um eine Neurapraxie durch Überdehnung zu verhindern. Vorsichtiges Präparieren wird empfohlen, da durch die veränderte Anatomie der Verlauf des Nerven atypisch sein kann. Hier kann ggf. mithilfe eines Neurostimulators der N. ischiadicus leichter und sicherer aufgefunden werden. Falls aufgrund der veränderten Anatomie und der verkürzten Muskeln (insbesondere der Außenrotatoren) die Präparation der Kapsel nicht gelingt, ist ein partielles oder vollständiges Ablösen der Außenrotatoren indiziert (ca. 1 cm vom Trochanter major entfernt)

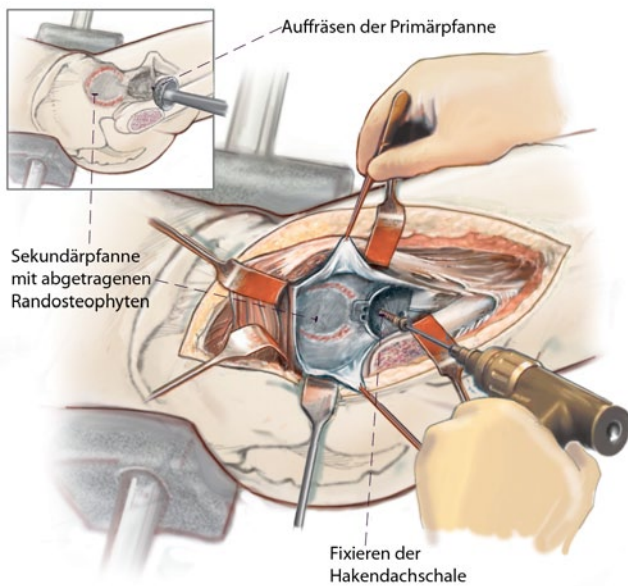


**Abb. 9** ▲ **a,b** Nach Durchtrennung der Mm. piriformis, gemelli superior et inferior sowie obturatorius internus kann die Kapsel des Neoacetabulums dargestellt werden. Aufgrund der veränderten Anatomie gelingt oftmals eine weitere Darstellung der Kapsel nicht. In diesem Falle muss eine frühzeitige Schenkelhalsosteotomie durchgeführt werden, um die Kapsel besser darstellen und die Hüfte besser mobilisieren zu können. Anschließend empfiehlt sich die Entfernung des oftmals in die Sekundärpfanne inkarzierten Kopfes. Die Fragmentierung sollte möglichst große Stücke ergeben, damit diese bei einer späteren Spongiosaplastik der Pfanne verwendet werden können. **c** Darstellung der Sekundärpfanne und Abtragung von (kappenförmigen) Osteophyten und des Pfannenrands. Hierdurch kann die Spannung des M. gluteus medius und minimus oftmals bereits etwas reduziert werden. Weitere Mobilisation des Femurschafts.

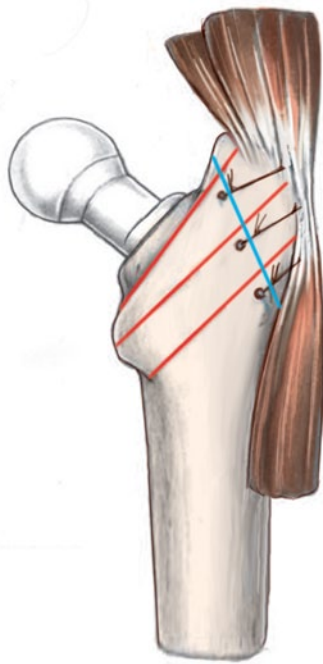




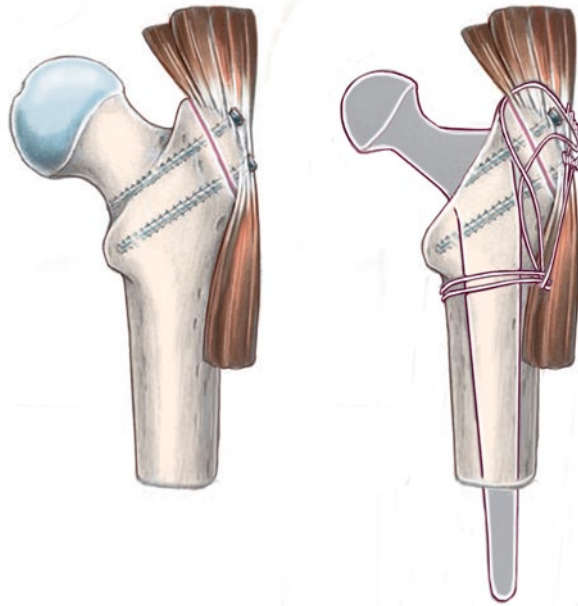
**Abb. 10** ▲ Je nach Kontraktilität der Weichteile ist eine Mobilisation erst nach Ablösung aller Außenrotatoren, Tenotomie des M. gluteus maximus sowie partieller Ablösung der proximalen Adduktoren möglich; ggf. ist auch ein vollständiges Ablösen des M. iliopsoas notwendig. Wenn die Spina iliaca anterior inferior spornartig verändert ist, wird diese reseziert, was einer Ablösung des Rectus femoris gleichkommt; dadurch ist ausreichend Platz für die Präparation der Primärpfanne gegeben.



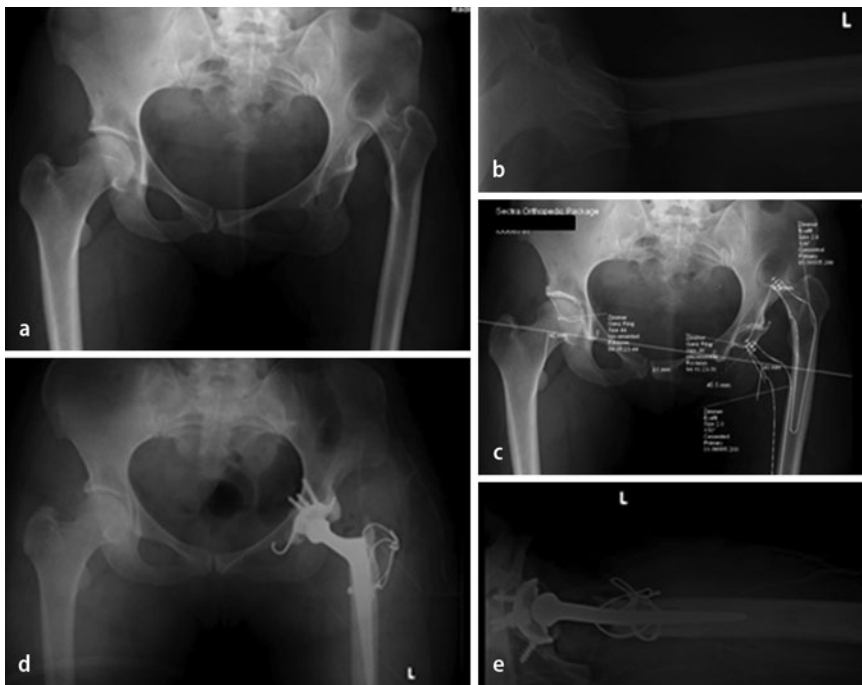
**Abb. 11** ◀ Nach Darstellen der Tränenfigur (meistens nur rudimentär angelegt) und Einsetzen des Easy Rider erfolgt das Auffräsen der Primärpfanne mit aufsteigender Fräsengröße (beginnend mit kleinster Größe). Cave: Beim Fräsen der Hinter- und Vorderwand sowie des Pfannengrundes vorsichtig vorgehen, da der Knochen oftmals sehr ausgedünnt ist und dadurch Frakturgefahr besteht. Dabei ist zu berücksichtigen, dass die Primärpfanne einen deutlich kleineren Durchmesser als ein normales Acetabulum aufweist. Einbringen einer Probekendachschale. Bei ausreichend stabiler Auflage und bei korrekter Positionierung kann anschließend die definitive Fixierung erfolgen. In den meisten Fällen muss der Haken der Hakendachschale etwas angebogen werden, um in der Tränenfigur korrekt anzuliegen. Zur Verbesserung der ossären Abstützung kann der Knochen vom resezierten Femurkopf oder ein kortikospongiöser Knochenspan eingeschlagen werden. Fixation der Hakendachschale mittels Schrauben. Zementierung des Polyethylen-Inlays. Ziel ist die Inklination der Hakendachschale bei 45°



**Abb. 12 ▲** Darstellen des proximalen Femurs und Aufweiten des Femurschafts, bis eine passende Prothesengröße erreicht wird (Gefahr einer calcarnahen Fraktur). Zur Vermeidung von iatrogenen Fissuren im Femurschaft kann eine Sicherungserclage am proximalen Femur angelegt werden. Es folgt die Probereposition. Ist dies nicht möglich, da zu viel Spannung auf den Weichteilen liegt, müssen schrittweise Maßnahmen zur Mobilisation des Femurs erfolgen



**Abb. 13 ▲** Partielle oder vollständige Mobilisation des Ansatzes des M. gluteus maximus. Tenotomie der Psoassehne und des Ursprungs des M. rectus femoris. Kürzen des proximalen Femurs (wenn nötig bis unterhalb des Trochanter minor). Repositionsmanöver immer unter Sicht des Ischiasnerven). Einbringen der definitiven Prothese und ggf. Zementierung des Schafts. Reposition des Trochantermedaillons (spannungsfrei und unter maximaler Relaxation!), das häufig ebenfalls noch, entweder am Os ilium oder am musklotendinösen Übergang am Trochanterfragment mobilisiert werden muss, um es korrekt am proximalen Femur refixieren zu können. Anfrischen der Kortikalis des proximalen Femurs mit dem Meißel, um ein besseres Anwachsen des Trochanter major zu gewährleisten. Refixation des Trochanter major entweder mittels 3,5-mm-Kortikalisschrauben oder mittels 1,2-mm-Cerclagedraht in Rucksacktechnik (s. auch **Abb. 14d**)



**Abb. 14 ◀** Patientenbeispiel. **a–c** 34-jährige Patientin mit hoher Hüftluxation (Crowe IV) links, zunehmend belastungsabhängige Beschwerden. Zum Zeitpunkt der Bildgebung auch Schmerzen (visuelle Analogskala 6–7) nach längerem Sitzen. **d,e** Postoperative Bildgebung: nach oben beschriebener Technik durchgeführte Operation mit Rucksack-Cerclage. Verwendete Implantate: der präoperativ geplante Exafit-Schaft 2.0. war zu massiv, deshalb Einsetzen einer CDH-Prothese 7,5 mm (Fa. Zimmer), Kopf 22 mm; PE-Inlay 36 mm, Hakendachschale (Fa. Zimmer) Gr. 38

## Postoperative Behandlung

- Spica-Verband, ggf. Antiluxationsbandage (Hohmann Brace). 2 Redon-Drainagen (1-mal intraartikulär, 1-mal subfaszial). Erster Verbandswechsel und Entfernung der Redon-Drainage(n) nach 48 h
- Erstmobilisation nach 24–48 h
- Antibiotikatherapie mit Zinacef 1,5 g i.v. alle 8 h für 48 h postoperativ
- Passive Bewegungsschiene zur Verhinderung intraartikulärer Adhäsionen nach 24–48 h mit einer maximalen Hüftflexion von 70°
- Teilbelastung max. 5–10 kg für 6–8 Wochen, an Unterarmgehstützen dann konsekutiver Belastungsaufbau. Flexion max. 70° für 6–8 Wochen, dann frei. Keine forcierte Flexion, Abduktion oder Adduktion (über Körpermitte)
- Thrombembolieprophylaxe mit niedermolekularem Heparin bis zum Erreichen der Vollbelastung
- Dauer des Krankenhausaufenthalts ca. 5–10 Tage.
- Fadenentfernung nach 14 Tagen.
- Erste klinische und radiologische Nachkontrolle nach 6–8 Wochen, bei unveränderten Stellungsverhältnissen und Konsolidation der Trochanterosteotomie sukzessiver Übergang zur Vollbelastung mit physiotherapeutischer Unterstützung während ca. 4 Wochen
- Nach 3 Monaten gezielte physiotherapeutisch assistierte aktive Übungen zur Stärkung der Abduktorenmuskulatur
- Nächste Kontrollen 6 und 12 Monate postoperativ, anschließend in regelmäßigen Abständen von ca. 2–3 Jahren
- Störende Trochanterschrauben sollten frühestens nach 6 Monaten und vollständiger Anheilung der Trochanterosteotomie entfernt werden.

## Fehler, Gefahren, Komplikationen

- Auftreten eines Prothesenfrühinfekts (<3 Monate)
- Auftreten eines Spätinfekts (>3 Monate)

- N.-ischiadicus-Parese (iatrogen)
- Malpositionierung/Lockerung femoraler Komponenten
- Malpositionierung/Lockerung acetabulärer Komponenten
- Trochanterpseudarthrose nach 8 Wochen: vorerst Abwarten einer Spontanheilung mit Fortführung der Teilbelastung für weitere 4 Wochen. Bei ausbleibender Heilung und persistierenden Schmerzen Trochanterrevision
- Trochanterabriss durch zu frühe krankengymnastische Beübungen
- Störendes Osteosynthesematerial über dem Trochanter major
- Hinkendes Gangbild durch persistierende Beinlängendifferenz
- Schmerzen

## Ergebnisse

Die totalendoprothetische Hüftprothesenversorgung einer Dysplasiacoxarthrose bei hoher Hüftluxation stellt nach wie vor eine große operativ-therapeutische Herausforderung dar. Erfreulicherweise wird das Krankheitsbild der hohen Hüftluxation durch die gegenwärtigen besseren diagnostischen Abklärungen und Behandlungsmaßnahmen bei Hüftdysplasie im Kindesalter in den deutschsprachigen europäischen Ländern immer seltener. So setzt sich das Patientenkollektiv meist aus älteren oder immigrierten Patienten aus medizinisch weniger entwickelten Ländern zusammen.

Derzeit wird eine Verlaufsstudie über die 10-Jahres-Resultate nach endoprothetischer Versorgung der hohen Hüftluxation (Crowe IV) bei dysplastischer Coxarthrose in der Universitätsklinik Bern durchgeführt. Das Patientengut wurde mit der oben beschriebenen Technik operiert (Patientenbeispiel s. **Abb. 14**). Im Zeitraum 1995–2012 wurden insgesamt 28 hohe Hüftluxationen operiert. Aktuell liegen von 14 Patienten mit einem mittleren Beobachtungszeitraum von  $8 \pm 1,2$  Jahren (3,5–12 Jahre) Ergebnisse klinischer Nachuntersuchungen vor. In 6 Fällen (43%) wurde eine männliche, in 8 Fällen (57%) eine weibliche Hüfte operiert. Das mittlere Alter der Patienten betrug 45,5 Jahre (23–77 Jahre).

Die provisorische 5-Jahres-Überlebensrate lag bei 79%, wobei als Endpunkt die operative Revision oder ein zum präoperativen Status gleicher oder schwächerer Merle-d'Aubigné-Score [9] definiert wurde. Ein guter bis exzellenter Merle-d'Aubigné-Score (>12 Punkte) wurde in 71% der Fälle erreicht. In 86% aller Fälle fand sich eine Verbesserung, in 14% eine Verschlechterung des Scores. In einem Fall lag postoperativ ein bis zum Nachuntersuchungszeitraum bestehendes gesichertes motorisches Defizit des N. ischiadicus vor (Fußheberschwäche M3/5); bei einer Patientin kam es 6 Monate postoperativ im Rahmen eines Sturzes zu einer Reluxation der Hüftprothese, die geschlossen reponiert werden konnte. In zwei weiteren Fällen trat 8 bzw. 15 Monate nach Implantation der Hüftprothese eine implantatassoziierte Infektion auf, aufgrund derer die Prothese explantiert werden musste. In 71% der Fälle kam es zu einer Cerclageinsuffizienz mit Bruch; bei keinem dieser Patienten musste eine operative Revision vorgenommen werden, da in 8 von 10 Fällen das Trochanterfragment bereits ossär konsolidiert war und in 2 Fällen das Trochanter-Flip-Fragment eine straffe Pseudarthrose aufwies. In keinem Fall war eine wesentliche kraniale Migration des Fragments zu beobachten und die Abduktorenfunktion war zufriedenstellend und schmerzarm oder schmerzlos.

Publikationen zur Behandlung der hohen Hüftluxation mittels Totalprothesenimplantation weisen häufig ein heterogenes Patientengut bezüglich Operationstechnik und Implantaten auf, des Weiteren sind die Fallzahlen der jeweiligen Studien sehr gering [9, 10]. Eine gezielte Indikation ist von großer Bedeutung, um ein zufriedenstellendes Ergebnis zu erzielen, da andernfalls die postoperativen Beschwerden größer als der präoperative Leidensdruck sein können [9, 11]. Generell wird bei jeder Operationstechnik eine möglichst anatomische Positionierung der Prothesenkomponenten angestrebt; dies gestaltet sich jedoch mit zunehmendem Schweregrad der Dysplasie und dem dadurch bedingten Mangel an anatomischen Referenzen immer schwieriger [12, 13, 14]. Acetabulär bildet sich ab einer Crowe-II-Luxation i.d.R. ein Neoacetabulum (Sekundärpfanne), die Pri-

märpfanne ist durch mangelnden Druck des Femurs nur rudimentär angelegt und häufig mit fibrösem bis knöchernem Gewebe ausgefüllt. Eine korrekte Orientierung der Prothesenpfanne wird hierdurch zunehmend erschwert.

In individuellen Fällen kann nur die Sekundärpfanne als Implantationsort gewählt werden; hier gilt es zu bedenken, dass die biomechanische Prothesenbelastung verstärkt wird, was mit einer verminderten Lebensdauer der Prothese verbunden sein kann. Faktoren hierfür sind [9, 15]:

1. Bei zu kranialer und lateraler Positionierung des Hüftzentrums verlängert sich der mediale Hebearm und erhöht damit die Belastung auf den muskulären Hebelarm (insbesondere der Abduktoren), hierdurch steigt die Belastung auf die Prothese.
2. Die Scherkräfte sind erhöht.
3. Die Knochenqualität im Bereich der Sekundärpfanne ist schlechter.
4. Durch schlechteren Hebelarm entwickelt sich eine Abduktoreninsuffizienz.
5. Die Beinlängendifferenz ist erhöht.

Femurseitig ergeben sich Probleme durch den schmalen Markraum und den ebenfalls dysplastisch verformten Kopf-Schenkelhals-Bereich; generell bieten sich femoralseitig besonders kleine Implantate an, ggf. sogar speziell für die Patienten individuell angefertigte Dysplasieschäfte [5, 9, 16].

Die Wahl der Implantate fällt dabei unterschiedlich aus. In einigen Studien wurden 7-Jahres-Follow-up-Daten von Patienten publiziert, die acetabulär mit Schraubpfannen versorgt wurden [17, 18, 19, 20, 21, 22]. Der Harris-Hip-Score (HHS) verbesserte sich hier von präoperativ 37,1 bis zu 84,7. Trotz dieser exzellenten Resultate ergibt sich die Schwierigkeit, dass für die Implantation der Schraubpfanne eine ausreichende Knochensubstanz vorhanden sein muss, um einen adäquaten Halt der Pfannenkomponente zu erzielen. Bei zu großer Weichteilspannung und problematischer Reposition empfehlen einige Autoren die Implantation der Pfanne im Bereich der Sekundärpfanne. Dabei erhöht sich jedoch das Risiko einer frühzeitig mechanisch bedingten Lockerung.

Um das Outcome zu verbessern, ist bei Schraubpfannen oftmals eine zusätzliche Knochentransplantation notwendig, um eine ausreichende ossäre Deckung zu erzielen. Dies ist aber mit erhöhten Komplikationsraten verbunden [18, 19, 20, 21, 22]. Lockerungsraten von unzementierten Pfannen nach Anlagerungen von massiven kortikospongiösen autologen oder homologen Knochen bei großen acetabulären Defekten liegen im Bereich von 45–62% nach durchschnittlich 10,0–16,5 Jahren [23, 24, 25].

Die in unserer Technik verwendete Hakendachschale bietet hier einige Vorteile:

- Sie kann mit relativ hoher Inklination positioniert werden, da die freie Ausrichtung der Polyethylenkomponente bei der Zementierung in die Dachschale ein hohes Maß an Ausgleichsmöglichkeiten bietet. Damit wird das bestehende i.d.R. ausgedünnte Knochenlager optimal und verlustfrei zur Fixierung der Dachschale genutzt.
- Mit der Platzierung des Hakens der Dachschale um den kaudalen Rand der Fossa acetabuli kann auch bei dysplastisch verformter Primärpfanne eine anatomische Lage des Hüftzentrums erreicht werden.
- Die Hakendachschale wird nicht nur im Acetabulum verklemt, sondern bedient sich auch des kranialen Acetabulumrands als Auflagefläche.
- Durch die große Auflagefläche der Dachschale und Nutzung auch des Pfannenrands kann eine partielle Entlastung von neu angelagertem Knochen in den Defektzonen während der Einheilungszeit stattfinden.

Weitere Autoren schlagen die Implantation von unzementierten übergroßen Pfannen vor, um die acetabulären Knochendefekte auszugleichen [14, 26, 27]. Dabei muss jedoch die verbleibende Knochenhöhle so weit aufgefräst werden, dass eine große Kontaktoberfläche innerhalb des Acetabulums zur Verklebung („press-fit“) erzeugt wird. Diese ausreichende Knochenbett ist oftmals bei den dysplastisch verformten Primärpfannen nicht mehr ausreichend vorhanden. Die Frakturgefahr ist erhöht, zudem wird das Drehzentrum hierdurch medialisiert [7, 18, 22, 26, 27, 28, 29].

Femurseitig wurde in der hier beschriebenen Technik entsprechend der Literatur nach Crowe und Harto eine Trochanterosteotomie vorgenommen, die Refixation des „Resttrochanters“ erfolgte mittels Drahtcerclage in Rucksacktechnik. Aus unserer Sicht konnte durch die Entspannung der Weichteile mittels Trochanterosteotomie das Risiko einer Nervenschädigung deutlich reduziert werden, zudem ließ sich die Reposition deutlich spannungsfreier vornehmen. Als nachteilig wird in der Literatur die erhöhte Rate an „malunion“ und sekundärer Dislokation beschrieben [29, 30, 31, 32]. In 10 der von uns operierten Fälle zeigten sich in den Nachkontrollen Cerclagebrüche, keiner dieser Patienten musste in dem Beobachtungszeitraum aus diesem Grunde operiert werden. Bei 2 Patienten waren radiologisch straffe Pseudarthrosen zu beobachten, die jedoch keine Symptome (Schmerzen, M.-gluteus-Insuffizienz, Infekt) aufwiesen und nicht revidiert werden mussten. Andere Autoren wenden eine subtrocantäre Osteotomie an, um eine Reposition zu vereinfachen und etwaige Rotationsfehlstellungen des dysplastischen Femurs zu kompensieren. In einer Studie von Tohtz u. Perka [33] zeigten sich keine Pseudarthrosen oder sekundäre Frakturen im Bereich des Osteotomiespalts nach 4 Jahren; als positiv ist hier herauszustellen, dass aufgrund der hohen Primärstabilität auf die Verwendung von sekundären Stabilisatoren wie z. B. Cerclage oder Schrauben verzichtet werden konnte.

Unsere Technik bietet ferner die Möglichkeit, zementierte Schäfte zu verwenden, was in 12 von 14 Fällen auch erfolgte. Auch die intraoperative Komplikation einer Fraktur des distalen Femurfragments während der Prothesenimplantation, wie sie bei subtrocantären Verkürzungsosteotomien beschrieben wird (laut Literatur [29] bis zu 18%) werden durch unsere Verkürzungsosteotomie minimiert, da von proximal nach distal reseziert wird, wo i. d. R. ausreichend stabiler Knochen vorhanden ist.

Die Verwendung von zementierten gegenüber unzementierten Schäften wird in der Literatur, auch bei der Implantation von routinemäßigen Totalprothesen bei Coxarthrose, kontrovers disku-

tiert. Unsererseits hat sich die Implantation von zementierten Femurschäften bewährt. Auch in der Revisionschirurgie zeigen unsere Erfahrungen keinen Nachteil (höherer Verlust von intramedullärem Knochen als beim nichtzementierten Schaft) gegenüber unzementierten Schäften. Ähnlich wie in anderen Studien beschrieben sehen wir einen Vorteil in den bereits durch Langzeitergebnisse validierten zementierten Femurschaftkomponenten. Allerdings ist es im Hinblick auf spätere Revisionen vertretbar, bei jungen Patienten eher einen nichtzementierten Femurschaft zu implantieren. In unserem Kollektiv wurden bei 2 Patienten (23 Jahre und 51 Jahre alt) nichtzementierte Femurprothesen implantiert [1, 3, 4, 9, 11, 16, 18, 26]. Generell ist aber aus unserer Sicht eine hohe Primärstabilität, die durch einen zementierten Femurschaft gegeben ist, bei der Prothesenversorgung der hohen Hüftluxation essenziell, da hier die biomechanischen Scherkräfte und die Belastungsanforderung an die Prothese deutlich höher sind als bei der „einfachen“ Primärprothese.

## Fazit

- Die hier beschriebene Technik ermöglicht dem erfahrenen Operateur, trotz ausgeprägter Dysplasie eine Implantation der Hüftpfanne an anatomischen Orientierungspunkten vorzunehmen und so ein möglichst optimales Operationsergebnis zu erzielen.
- Die definitiven Langzeitresultate der verwendeten Operationstechnik werden wohl erst in einigen Jahren/Jahrzehnten vorliegen.

## Korrespondenzadresse

### Dr. H. Kohlhof

Klinik und Poliklinik für Orthopädie und Unfallchirurgie, Rheinische Friedrich-Wilhelms-Universität Bonn  
Siegfried-Freud-Str. 25, 53127 Bonn  
hendrik.kohlhof@ukb.uni-bonn.de

## Einhaltung ethischer Richtlinien

**Interessenkonflikt.** H. Kohlhof, K. Ziebarth, S. Gravius, D.C. Wirtz und K.A. Siebenrock geben an, dass kein Interessenkonflikt besteht.

Dieser Beitrag beinhaltet keine Studien an Menschen oder Tieren.

## Literatur

1. Harris WH (1993) Early and late loosening of the acetabular cup after low friction arthroplasty. *J Bone Joint Surg Am* 75:632–633
2. Numair J, Joshi AB, Murphy JC et al (1997) Total hip arthroplasty for congenital dysplasia or dislocation of the hip. Survivorship analysis and long-term results. *J Bone Joint Surg Am* 79:1352–1360
3. Crowe JF, Mani VJ, Ranawat CS (1979) Total hip replacement in congenital dislocation and dysplasia of the hip. *J Bone Joint Surg Am* 61:15–23
4. Hartofilakidis G, Karachalios T, Stamos KG (2000) Epidemiology, demographics, and natural history of congenital hip disease in adults. *Orthopedics* 23:823–827
5. Sanchez-Sotelo J, Berry DJ, Trousdale RT, Cabanela ME (2002) Surgical treatment of developmental dysplasia of the hip in adults. II. Arthroplasty options. *J Am Acad Orthop Surg* 10:334–344
6. Holzapfel BM, Bürklein D, Greimel F (2011) Hüftgelenkendoprothetik bei kongenitaler Dysplasie. *Orthopäde* 40:543–553
7. Argenson JN, Flecher X, Parratte S, Aubaniac JM (2007) Anatomy of the dysplastic hip and consequences for total hip arthroplasty. *Clin Orthop Relat Res* 465:40–45
8. Schneeberger et al (1997) Die digastrische Trochanterosteotomie. *Oper Orthop Traumatol* 9:1–15
9. Perka C, Fischer U, Taylor WR, Matziolis G (2004) Developmental hip dysplasia treated with total hip arthroplasty with a straight stem and a threaded cup. *J Bone Joint Surg Am* 86-A:312–319
10. Hartofilakidis G, Karachalios T (2004) Total hip arthroplasty for congenital hip disease. *J Bone Joint Surg Am* 86-A:242–250
11. Charnley J, Cupic Z (1973) The nine and ten year results of the low-friction arthroplasty of the hip. *Clin Orthop Relat Res* 9–25
12. Pagano C, Rizzato M, Lombardi AM et al (1996) Effect of lactate on hepatic insulin clearance in perfused rat liver. *Am J Physiol* 270:R682–R687
13. Rogers BA, Garbedian S, Kuchinad RA et al (2012) Total hip arthroplasty for adult hip dysplasia. *J Bone Joint Surg Am* 94:1809–1821
14. Sternheim A, Rogers BA, Kuzyk PR et al (2012) Segmental proximal femoral bone loss and revision total hip replacement in patients with developmental dysplasia of the hip: the role of allograft prosthesis composite. *J Bone Joint Surg Br* 94:762–767
15. Stans AA, Pagnano MW, Shaughnessy WJ, Hanssen AD (1998) Results of total hip arthroplasty for Crowe Type III developmental hip dysplasia. *Clin Orthop Relat Res* 149–157
16. Hartofilakidis G, Stamos K, Karachalios T (1998) Treatment of high dislocation of the hip in adults with total hip arthroplasty. Operative technique and long-term clinical results. *J Bone Joint Surg Am* 80:510–517
17. Buttner-Janz K, Jessen N, Hommel H (2000) Acetabular component implantation in coxarthrosis due to dysplasia after high congenital hip dislocation. *Chirurg* 71:1374–1379
18. Jasty M, Anderson MJ, Harris WH (1995) Total hip replacement for developmental dysplasia of the hip. *Clin Orthop Relat Res* 40–45
19. Jasty M, Freiberg AA (1995) The use of a high-hip center in revision total hip arthroplasty. *Semin Arthroplasty* 6:103–108
20. Kavanagh BF, Ilstrup DM, Fitzgerald RH Jr (1985) Revision total hip arthroplasty. *J Bone Joint Surg Am* 67:517–526
21. Kelley SS (1994) High hip center in revision arthroplasty. *J Arthroplasty* 9:503–510
22. Pagnano W, Hanssen AD, Lewallen DG, Shaughnessy WJ (1996) The effect of superior placement of the acetabular component on the rate of loosening after total hip arthroplasty. *J Bone Joint Surg Am* 78:1004–1014
23. Kwong LM, Jasty M, Harris WH (1993) High failure rate of bulk femoral head allografts in total hip acetabular reconstructions at 10 years. *J Arthroplasty* 8:341–346
24. Mulroy RD Jr, Harris WH (1990) Failure of acetabular autogenous grafts in total hip arthroplasty. Increasing incidence: a follow-up note. *J Bone Joint Surg Am* 72:1536–1540
25. Shinar AA, Harris WH (1997) Bulk structural autogenous grafts and allografts for reconstruction of the acetabulum in total hip arthroplasty. Sixteen-year-average follow-up. *J Bone Joint Surg Am* 79:159–168
26. Engh CA, Glassman AH, Griffin WL, Mayer JG (1988) Results of cementless revision for failed cemented total hip arthroplasty. *Clin Orthop Relat Res* 91–110
27. Silverton CD, Rosenberg AG, Sheinkop MB et al (1995) Revision total hip arthroplasty using a cementless acetabular component. Technique and results. *Clin Orthop Relat Res* 201–208
28. Leopold SS, Rosenberg AG, Bhatt RD et al (1999) Cementless acetabular revision. Evaluation at an average of 10.5 years. *Clin Orthop Relat Res* 179–186
29. Krych AJ, Howard JL, Trousdale RT et al (2009) Total hip arthroplasty with shortening subtrochanteric osteotomy in Crowe type-IV developmental dysplasia. *J Bone Joint Surg Am* 91:2213–2221
30. Charity JA, Tsiroidis E, Sheeraz A et al (2011) Treatment of Crowe IV high hip dysplasia with total hip replacement using the Exeter stem and shortening derotational subtrochanteric osteotomy. *J Bone Joint Surg Br* 93:34–38
31. Nagoya S, Kaya M, Sasaki M et al (2009) Cementless total hip replacement with subtrochanteric femoral shortening for severe developmental dysplasia of the hip. *J Bone Joint Surg Br* 91:1142–1147
32. Schutzer SF, Harris WH (1988) Trochanteric osteotomy for revision total hip arthroplasty. 97% union rate using a comprehensive approach. *Clin Orthop Relat Res* 227:172–183
33. Toht SW, Perka C (2012) Shortening osteotomy for alloarthroplastic joint replacement for hip dislocation in adults. *Oper Orthop Traumatol* 24:109–115

Hier steht eine Anzeige.

