

Die offene Therapie des femoroazetabulären Impingements

Moritz Tannast, Klaus-Arno Siebenrock¹

Zusammenfassung

Operationsziel

Aufhebung eines femoroazetabulären Impingementkonflikts und Herstellung eines schmerzfreien, normalen Bewegungsumfangs.

Indikationen

Femoroazetabuläres Impingement jeglicher Art (Cam/Pincer) und Lokalisation (anterior/posterior).

Kontraindikationen

Absolut: Fortgeschrittene Koxarthrose, Infektionen im Bereich des Operations situs.

Relativ: Massive Retroversion des Azetabulums mit defizitärer Hinterwand.

Operationstechnik

Chirurgische Hüftluxation: Seitenlage. Gerade laterale Inzision über dem Trochanter major und Eingehen in das Gibson-Intervall. Digastrische Trochanterosteotomie unter Schonung des tiefen Astes der Arteria circumflexa femoris medialis. Eröffnung des Intervalls zwischen Musculus piriformis und Musculus gluteus minimus. Z-förmige Kapsulotomie. Luxation des Femurkopfes. Ablösen des Labrums. Trimmen des azetabulären Überstands. Refixation des Labrums. Herstellung eines suffizienten femoralen Kopf-Hals-Übergangs. Kapselnaht. Refixation des Trochanters.

Weiterbehandlung

Während der Hospitalisierung regelmäßige Behandlung auf der passiven Bewegungsschiene mit maximal 90° Flexion. Keine aktive Abduktion, keine passive Adduktion über die Mittellinie, kein Heben des gestreckten Beins, 10–15 kg Teilbelastung an zwei Unterarmgehstöcken während 6 Wochen. Anschließend erste klinische und radiologische Nachkontrolle und je nach Befund schrittweiser Übergang zur Vollbelastung. Thromboseprophylaxe bis zur Vollbelastung.

Ergebnisse

Kurz- und mittelfristig fand sich eine Verbesserung des postoperativen klinischen Scores (Merle-d'Aubigné-Score) bei 95% aller Patienten, je nach vorbestehendem Arthroseggrad. Gute bis exzellente Ergebnisse wurden in 91% der Fälle erzielt. Die kumulative 5-Jahres-Überlebensrate betrug 91% (Endpunkt Hüfttotalprothese oder schwacher Merle-d'Aubigné-Score). Langzeitergebnisse stehen noch aus.

Schlüsselwörter

Femoroazetabuläres Impingement · Chirurgische Hüftluxation · Labrum · Knorpel · Koxarthrose

Oper Orthop Traumatol 2010;22:3–16

DOI 10.1007/s00064-010-3001-7

¹Klinik und Poliklinik für Orthopädische Chirurgie, Inselspital, Universität Bern, Schweiz.

Open Therapy of Femoroacetabular Impingement

Abstract

Objective

Elimination of an intraarticular femoroacetabular impingement conflict. Creation of a pain-free, normal range of motion of the hip.

Indications

Femoroacetabular impingement of any type (cam/pincer) and any localization (anterior/posterior).

Contraindications

Absolute: advanced hip osteoarthritis, local infections around the hip.

Relative: excessive acetabular retroversion with deficiency of the posterior wall.

Surgical Technique

Lateral decubitus position. Straight lateral incision centered over the greater trochanter. Entering of the Gibson interval. Digastric trochanteric osteotomy with protection of the medial circumflex femoral artery. Opening of the interval between the piriformis and the gluteus minimus muscle. Z-shaped capsulotomy. Dislocation of the femoral head. Detachment of the labrum. Trimming of the excessive acetabular rim. Refixation of the labrum. Creation of a sufficient

femoral head-neck offset. Suture of the capsule. Refixation of the trochanter.

Postoperative Management

During hospital stay, intensive mobilization of the hip joint using a continuous passive motion machine with a maximum flexion of 90°. No active abduction and passive adduction over the body's midline. Maximum weight bearing 10–15 kg for 6 weeks. Subsequently, first clinical and radiographic follow-up. Deep venous thrombosis prophylaxis until full weight bearing.

Results

Short- and mid-term results showed an improvement of the postoperative clinical score (Merle d'Aubigné Score) in 95% of all patients, depending on the individual degenerative joint alterations at the time of surgery. Good to excellent results were obtained in 91% of all cases. Cumulative 5-year survival was 91% (endpoint total hip arthroplasty or poor Merle d'Aubigné Score). Long-term results are not available yet.

Key Words

Femoroacetabular impingement · Surgical hip dislocation · Labrum · Cartilage · Hip osteoarthritis

Vorbemerkungen

Obwohl bereits während des gesamten 20. Jahrhunderts arthroseassoziierte Pathomorphologien des Hüftgelenks berichtet wurden, konnte erst um die Jahrtausendwende der Mechanismus des femoroazetabulären Impingements (FAI) durch Ganz et al., Bern, Schweiz, explizit beschrieben werden [3]. Definiert wird FAI durch einen frühzeitigen Kontakt primärer knöcherner Prominenzen des Azetabulums und/oder des proximalen Femurs, welche unbehandelt zu einer irreversiblen degenerativen Schädigung des Gelenks führen [4]. Es wird postuliert, dass der Großteil der primären Koxarthrosen durch FAI verursacht wird [10].

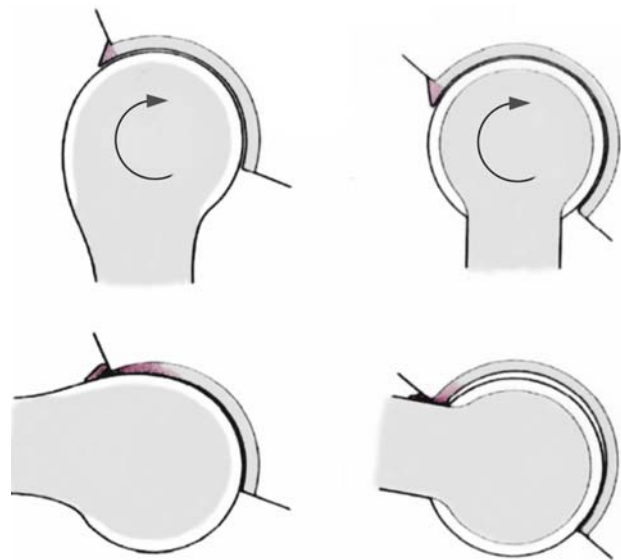
Die Diagnose eines FAI wird aufgrund der Klinik, radiologischer Parameter und einer speziellen Magnetresonanztomographie (MRT) der Hüfte mit intraartikulärem Kontrastmittel und radiären Sequenzen gestellt [7, 11]. Im Wesentlichen werden zwei Arten von Impingement unterschieden: Cam (englisch „Nockenwelle“) und Pincer (englisch „Zange“; Abbildung 1). Die Ursache für das Cam-Impingement ist ein asphärischer Kopf, welcher am Ende des Bewegungsumfangs

in das Azetabulum gequetscht wird. Die resultierenden Scherkräfte verursachen degenerative Schäden am Labrum sowie am azetabulären und femoralen Knorpel [1]. Beim Pincer-Impingement entsteht aufgrund eines azetabulären Überstands ein mehr linearer, abrupter pathologischer Kontakt zwischen Femur und Azetabulum, ähnlich einer zuschnappenden Tür. Der resultierende Schaden ist bei den Cam-Hüften wesentlich ausgeprägter als bei Pincer-Pathologien. In der überwiegenden Anzahl der Fälle ist aber eine kombinierte Cam-Pincer-Pathologie vorhanden. Der femoroazetabuläre Konflikt kann bei Flexion/Innenrotation (anteriores FAI) oder Extension/Außenrotation (posteriores FAI) auftreten.

Die offene Behandlung des FAI via chirurgische Hüftluxation ist der derzeitige Goldstandard. Sie wurde erstmals 2001 von Ganz et al. beschrieben [3]. Die chirurgische Hüftluxation erlaubt als einziger Zugang sowohl eine komplette Visualisierung des intraartikulären Impingements als auch eine chirurgische Sanierung des Konflikts, unabhängig davon, an welcher Stelle des Gelenks dieser auftritt. Der Zugang der chirurgischen

Abbildung 1

Die zwei Typen von femoroazetabulärem Impingement. Links: Cam-Impingement, welches aufgrund einer Asphärizität des Femurkopfes entsteht, der in das Gelenk gepresst wird. Die daraus resultierenden Scherkräfte verursachen degenerative Schäden am Labrum und Knorpel. Rechts: Pincer-Impingement, welches aufgrund einer exzessiven Überdachung entsteht. Bei dieser Art des Impingements kommt es zu einem linearen Kontakt zwischen Kopf-Hals-Übergang und Azetabulum.



Hüftluxation ist grundsätzlich ein posteriorer Zugang zum Hüftgelenk unter Schonung der vaskulären Versorgung der epiphysären Versorgung des Femurkopfes.

Grundlage für die Durchführung einer chirurgischen Hüftluxation ist die genaue Kenntnis der topographischen Anatomie des tiefen Astes der Arteria circumflexa femoris medialis, welche den entscheidenden arteriellen Zufluss für die Femurkopfepiphyse liefert [5]. Diese entspringt der Arteria profunda femoris und verläuft anschließend zwischen dem Musculus iliopsoas und dem Musculus pectineus nach dorsal (Abbildung 2a). Sie verläuft in der Folge am inferioren Rand des Musculus obturatorius externus in Richtung der Crista intertrochanterica (Abbildung 2b). Nach Überkreuzung

des Musculus obturatorius externus gibt sie einen konstanten Ast Richtung Trochanter major ab, welcher als Landmarke für das Intervall zwischen dem Musculus quadratus femoris und dem Musculus gemellus inferior verwendet werden kann (Abbildung 2c). Schließlich unterkreuzt der tiefe Ast der Arteria circumflexa femoris medialis den Musculus triceps coxae (Musculi gemelli und obturatorius internus), um zwischen Musculus gemellus superior und Musculus piriformis die Kapsel zu perforieren. Intrakapsulär teilt sie dann in vier bis fünf Äste auf, welche im Retinakulum am superolateralen Anteil des Schenkelhalses verlaufen (Abbildung 2d). Die Endäste für die Epiphyse durchdringen die Kortikalis etwa 2–3 mm vor dem Knorpel.

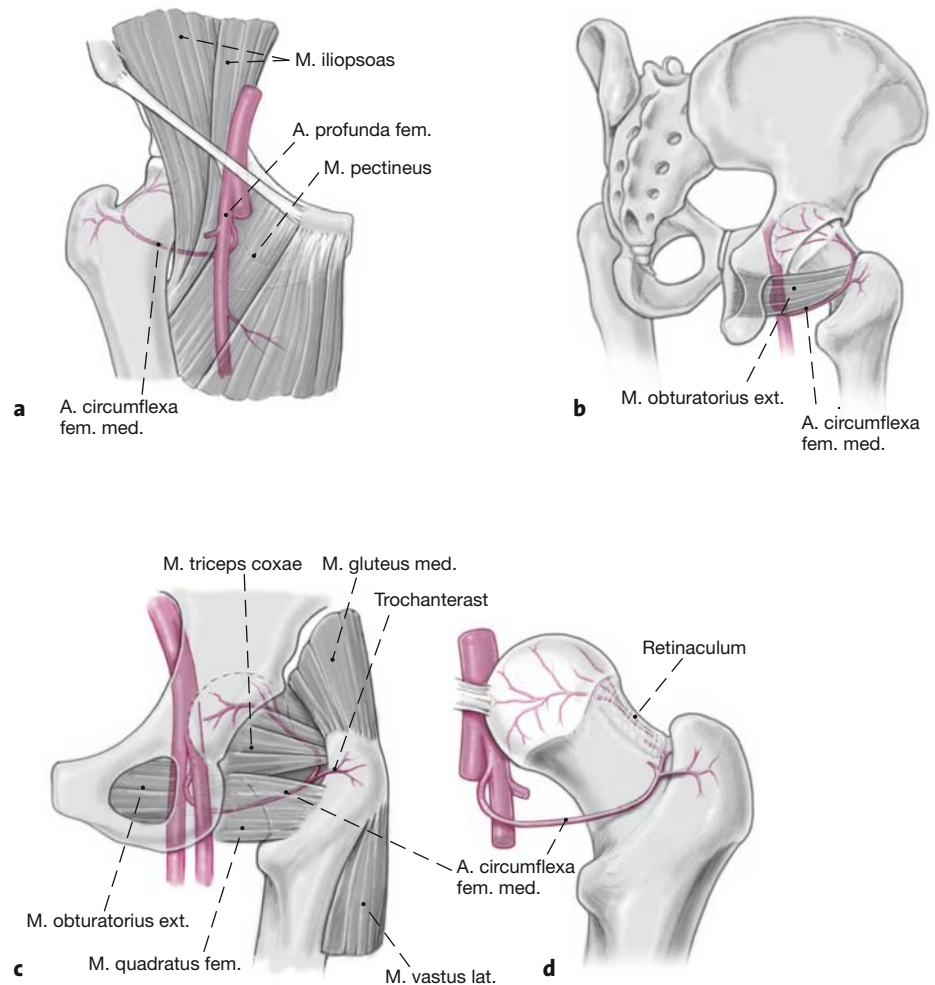
Abbildungen 2a bis 2d

a) Abgang der Arteria circumflexa femoris medialis von der Arteria profunda femoris.

b) Sie verläuft dann entlang dem inferioren Rand des Musculus obturatorius externus nach posterior.

c) Nach Überkreuzung des Musculus obturatorius externus gibt sie einen konstanten Trochanterast ab, welcher intraoperativ leicht identifiziert werden kann. Topographisch markiert er das Intervall zwischen dem Musculus quadratus femoris kaudal und dem Musculus triceps coxae (Musculi gemelli und obturatorius internus) kranial.

d) Nach Durchdringen der Gelenkkapsel zwischen dem Musculus gemellus superior und dem Musculus piriformis verlaufen vier bis fünf Äste im posterosuperioren Retinakulum. Schließlich durchdringen die Äste ca. 2–3 mm vom Knorpel entfernt die Kortikalis.



Operationsprinzip und -ziel

Resektion der knöchernen Prominenz des Azetabulums und/oder Femurs.
Impingement- und schmerzfreie Beweglichkeit des Hüftgelenks unter Wiederherstellung einer normalen

Hüftgelenkmorphologie mit uneingeschränktem Bewegungsumfang.
Verhinderung der Ausbildung oder des Fortschreitens einer Koxarthrose.

Vorteile

- Schonender intermuskulärer Zugang.
- Visualisierung der und Zugang zur gesamten azetabulären und femoralen Gelenkfläche.
- Möglichkeit der zirkumferentiellen Refixation des Labrums.

Nachteile

- Trochanterosteotomie notwendig.
- Anspruchsvolle Operationstechnik.
- Materialentfernung bei ca. 25% der Patienten aufgrund einer Irritation durch Schrauben erforderlich.

Indikationen

- Jegliche Typen und Lokalisationen eines FAI.

Kontraindikationen

Absolut

- Radiologisch sichtbare Verschmälerung des Gelenkspalts.
- Infektionen im Bereich des Operationssitus.

Relativ

- Massive Retroversion des Azetabulums mit defizitärer Hinterwand (hier wäre eine periazetabuläre Osteotomie mit Korrektur der azetabulären Version eher indiziert).

Patientenaufklärung

Allgemeine Risiken

- Thrombose, Embolie, Wundinfektion, Hämatom.
- Bei relevantem Blutverlust ggf. Gabe von Blutkonserven.
- Entwicklung einer Koxarthrose (abhängig vom Ausmaß des intraartikulären Schadens).

Spezifische Risiken [3]

- Heterotope Ossifikationen (Risiko für Grad ≥ 2 ca. 4%).
- Reithosendeformität des subkutanen Gewebe (Risiko ca. 3%).
- Trochanterpseudarthrose (Risiko $< 0,1\%$).
- Neurapraxie des Nervus ischiadicus (Risiko $< 0,1\%$).
- Beachte: Bei korrekt durchgeführter Operation unter Berücksichtigung der topographischen Anatomie der zuführenden Blutgefäße für den Femurkopf besteht keine Gefahr einer avaskulären Nekrose.

Nachbehandlung

- Rasche postoperative Mobilisation in der passiven Bewegungsschiene zur Verhinderung intraartikulärer Adhäsionen.
- Dauer des Krankenhausaufenthalts ca. 3–5 Tage.
- 6 Wochen Teilbelastung von 5–10 kg der betroffenen Extremität an zwei Unterarmgehstöcken mit Thromboseprophylaxe.
- Maximale Flexion 90° für 6 Wochen.
- Keine aktive Abduktion, keine passive Adduktion während der ersten 6 postoperativen Wochen.

- Nach 6 Wochen Übergang zur Vollbelastung und notwendigenfalls physiotherapeutische Kräftigung der Abduktorenmuskulatur.
- Wiederaufnahme der Arbeit je nach Beruf und Aktivitätsgrad nach 1–4 Monaten.
- Aufgrund einer lokalen Irritation des Trochanters durch die Schraubenköpfe ist bei etwa einem Viertel der Patienten eine Materialentfernung erforderlich.
- Die Prognose des Eingriffs korreliert direkt mit dem Ausmaß des intraartikulären Schadens. Je früher die Pathologie diagnostiziert und behandelt wird, desto höher sind die Erfolgsaussichten.

Operationsvorbereitungen

- Standardröntgenbilder: Anteroposteriore Beckenübersicht und axiale Aufnahme des proximalen Femurs (radiologische Diagnostik vgl. Tannast et al. [11]).
- Präoperative Arthro-MRT mit radiären Sequenzen zum Nachweis einer Labrumläsion und allfälliger Knorpelalterationen.
- Perioperative Antibiotikaprophylaxe mit Cefuroxim 3×1 g i.v. für 48 h.
- Cellsaver.

Instrumentarium und Implantate

- Knochen-/Hüftsieb.
- Oszillierende Säge.
- Sieb „Surgical Hip Dislocation – Femoroazetabuläres Impingement“ (Smith & Nephew [früher Plus Orthopaedics], Erlenstraße 4a, 6343 Rotkreuz, Schweiz, Set No. 0943511, <http://www.plusorthopaedics.com>). Die folgenden Spezialinstrumente sind darin enthalten: Gebogene Schere, Nervenwurzelretraktor, gebogene Meißel, Schablonen zum Testen der Sphärizität des Femurs.
- Mitek-Anker zur Refixation des Labrums, GII Titanium Anchor (DePuy Mitek Inc., 325 Paramount Drive, Raynham, MA 02767, USA, <http://www.depuymittek.com>).

Anästhesie und Lagerung

- Allgemein- oder Regionalanästhesie.
- Seitenlage.

Operationstechnik

Abbildungen 3 bis 22

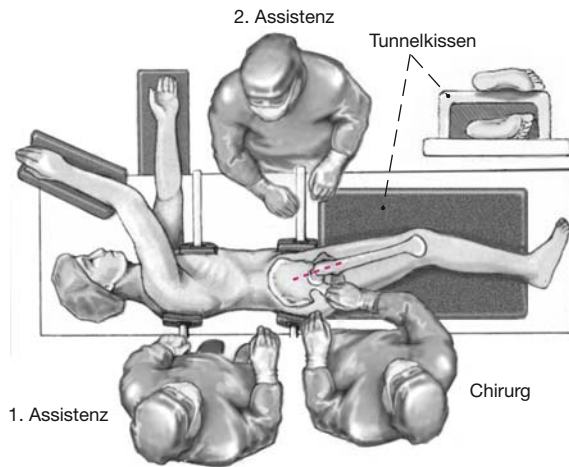


Abbildung 3

Der Patient befindet sich in Seitenlage. Das gesamte Bein liegt auf einem Tunnelkissen und wird beweglich steril abgedeckt. Der Operateur und der erste Assistent stehen hinter dem Patienten. Der zweite Assistent steht auf der gegenüberliegenden Seite. Die Hautinzision verläuft lateral gerade zentriert über dem Trochanter major auf einer Länge von ca. 20 cm.

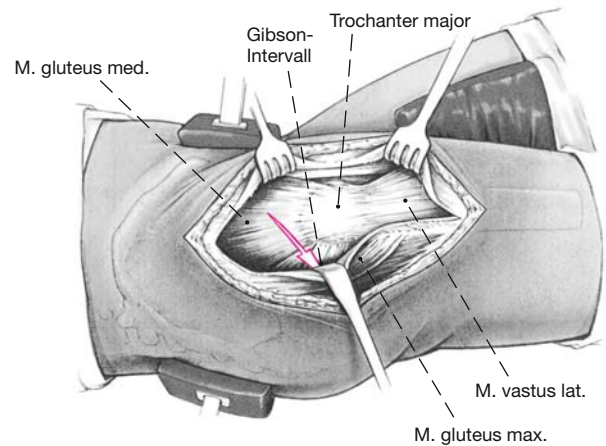


Abbildung 4

Das Gibson-Intervall zwischen den Musculi glutei medius und maximus wird aufgesucht und gespalten. Das Intervall kann von proximal oder distal eröffnet werden, wobei es im distalen Anteil des Situs einfach auffindbar ist. Als hilfreich für das Auffinden des Intervalls proximal haben sich die Vasa perforantia erwiesen, welche zwischen diesen beiden Muskeln durch die Fascia lata austreten. Die Bursa trochanterica wird inzidiert und das Intervall distal bis zur Sehne des Musculus gluteus maximus dargestellt. Der posteriore Anteil des Musculus gluteus medius wird dargestellt und der Musculus vastus lateralis an seinem dorsalen Rand inzidiert und angehoben.

Abbildung 5

Anschließend zeigt sich der beschriebene konstante Trochanterast der Arteria circumflexa femoris medialis, welcher kranial des Musculus quadratus femoris und kaudal des Musculus triceps coxae verläuft. Der Trochanterast kann koaguliert werden, gefolgt von einer Osteotomie des Trochanter major mit der oszillierenden Säge. Um eine zu mediale Osteotomie und dadurch eine Verletzung der Arteria circumflexa femoris medialis (arterielle Hauptversorgung des Femurkopfes) zu vermeiden, wird ein kleiner Streifen des dorsalsten Anteils der Sehne des Musculus gluteus medius zunächst am proximalen Femur belassen (Pfeil). Der distale Zielpunkt der Osteotomie liegt medio-kaudal des Tuberculum innominatum. Der letzte Anteil der Kortikalis sollte anschließend mit geraden Meißeln kontrolliert frakturiert werden. Dies kriert ideale Referenzen für eine spätere anatomische Refixation. Nach der Osteotomie können die belassenen Fasern des Musculus gluteus medius scharf durchtrennt werden, so dass sich das Trochanterfragment nach ventral verschieben lässt.

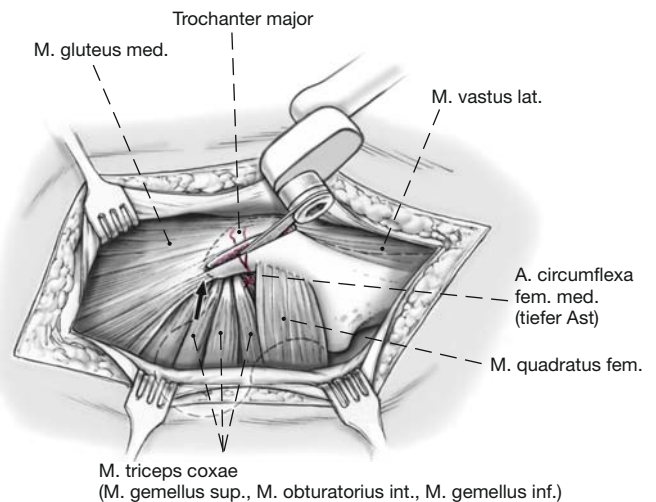


Abbildung 6

Alternativ kann eine Z-förmige Osteotomie des Trochanter major durchgeführt werden, welche biomechanische Vorteile hinsichtlich der Stabilität hat. Der Start- und der Endpunkt der Trochanterosteotomie bleiben unverändert. Mit einem schmalen Sägeblatt wird initial der proximale Anteil der Osteotomie durchgeführt (etwa drei Fünftel der Länge) und das Sägeblatt belassen. Daran schließt sich die zweite Osteotomie an, welche mit einem etwas abgekippten Winkel erfolgt. Die verbleibende Knochenbrücke wird mit einem 6-mm-Meißel komplettiert. Es ist darauf zu achten, dass die Osteotomie von kraniodorsal nach kaudoventral zieht, um so dem Zug des Musculus gluteus medius optimal entgegenzuwirken.

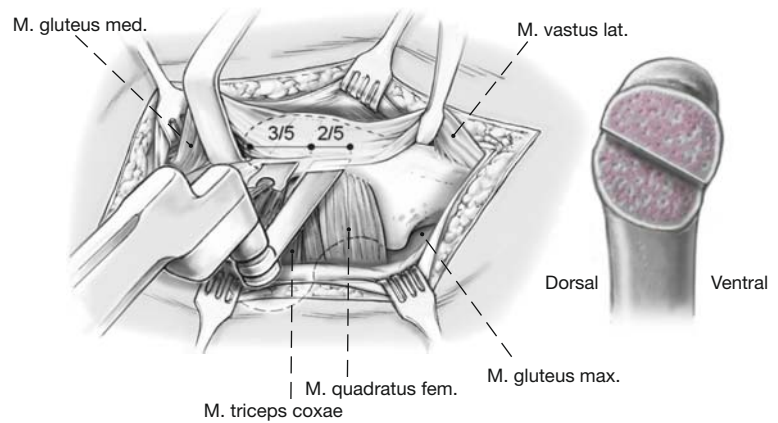


Abbildung 7

Der tiefe Ast der Arteria circumflexa femoris medialis ist durch die kleinen Außenrotatoren geschützt. Das Trochantermedaillon wird weiter nach ventral mobilisiert, indem die Musculi gluteus minimus und vastus lateralis von der darunterliegenden Kapsel und dem Knochen abgelöst werden. Durch das Intervall zwischen Musculus gluteus minimus und Musculus piriformis wird die Gelenkkapsel präpariert.

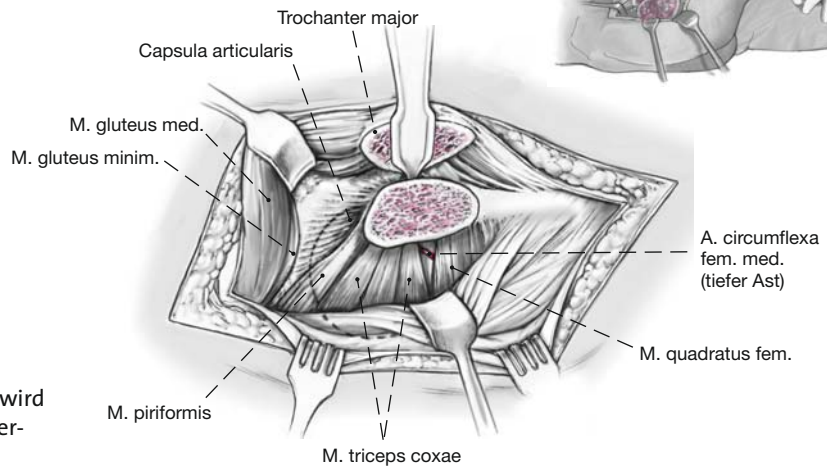
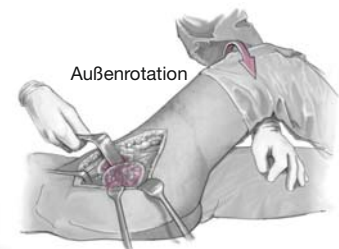
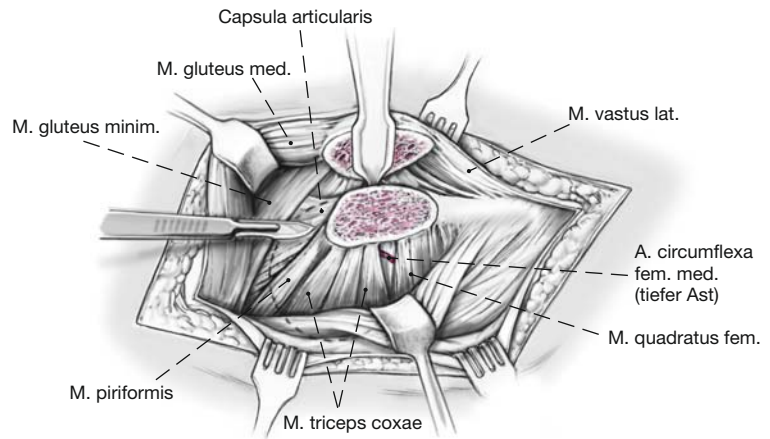


Abbildung 8

Die Präparation der ventralen Gelenkkapsel wird durch Flexion und Außenrotation des Beins erleichtert (zweiter Assistent).

Abbildung 9

Die Gelenkkapsel wird Z-förmig eröffnet. Es ist darauf zu achten, dass die Kapsulotomie derart erfolgt, dass der posteriore Kapselanteil azetabulumnah inzidiert wird (Pfeile), was das darunterliegende Retinakulum und damit die Blutzufuhr zur Femurepiphyse schützt. Nach Eröffnung des Gelenks wird das Impingement dynamisch getestet.

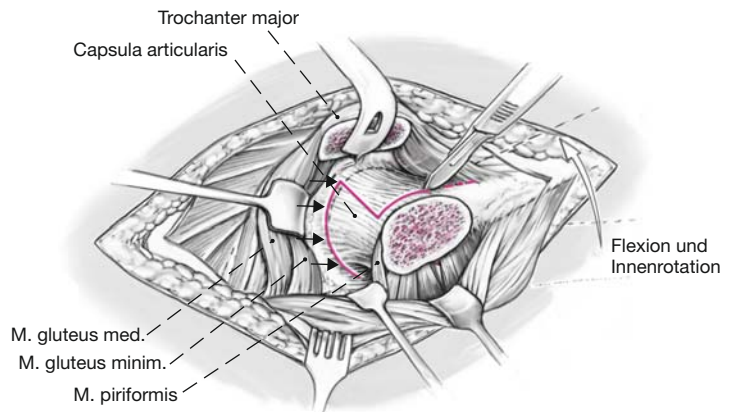


Abbildung 10

Durch Außenrotation, Adduktion und Flexion kann der Femurkopf mit Hilfe eines am Calcar femorale eingesetzten Einzinkerhakens luxiert werden. Zu diesem Zweck wird das Bein in einen sterilen Sack gelegt, welcher auf der Bauchseite des Patienten befestigt ist.

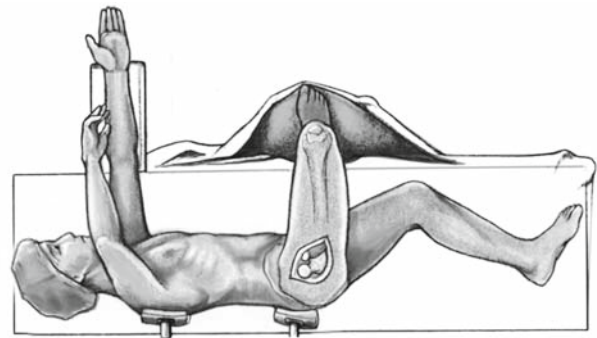


Abbildung 11

Zur Darstellung des Gelenks wird ein Retraktor über den anterioren Azetabulumrand eingesetzt. Die Retraktion des Femurkopfes erfolgt mit einem Haken in der Incisura acetabuli. Notwendigenfalls kann das Trochantermedaillon mit einem Langenbeck-Retraktor etwas retrahiert werden.

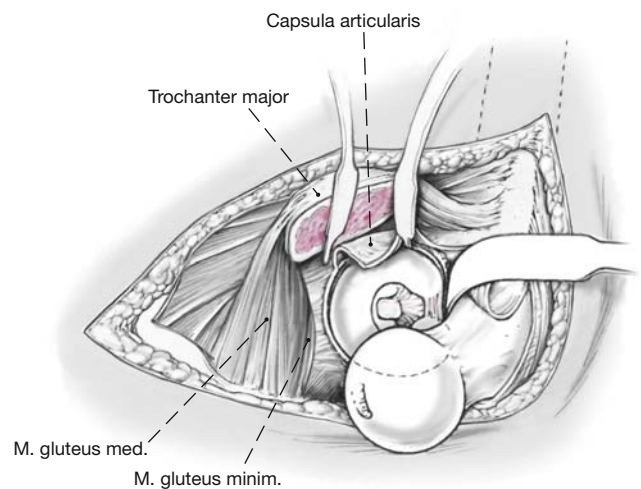


Abbildung 12

Es folgt die Gelenkinspektion zur Quantifizierung des chondrolabralen Schädigungsmusters. Zuerst wird das Labrum, anschließend der azetabuläre und femorale Knorpel mit Hilfe eines Tasthäkchens auf degenerative Zeichen untersucht. Die Ausdehnung des chondrolabralen Schadens erfolgt mittels einer Uhr, wobei 06:00 Uhr in der Incisura acetabuli lokalisiert ist. 03:00 Uhr liegt stets anterior, d.h., das Zifferblatt muss für eine linke Hüfte gespiegelt werden. Zudem wird die Tiefe *t* der Knorpelalterationen in Millimeter angegeben.

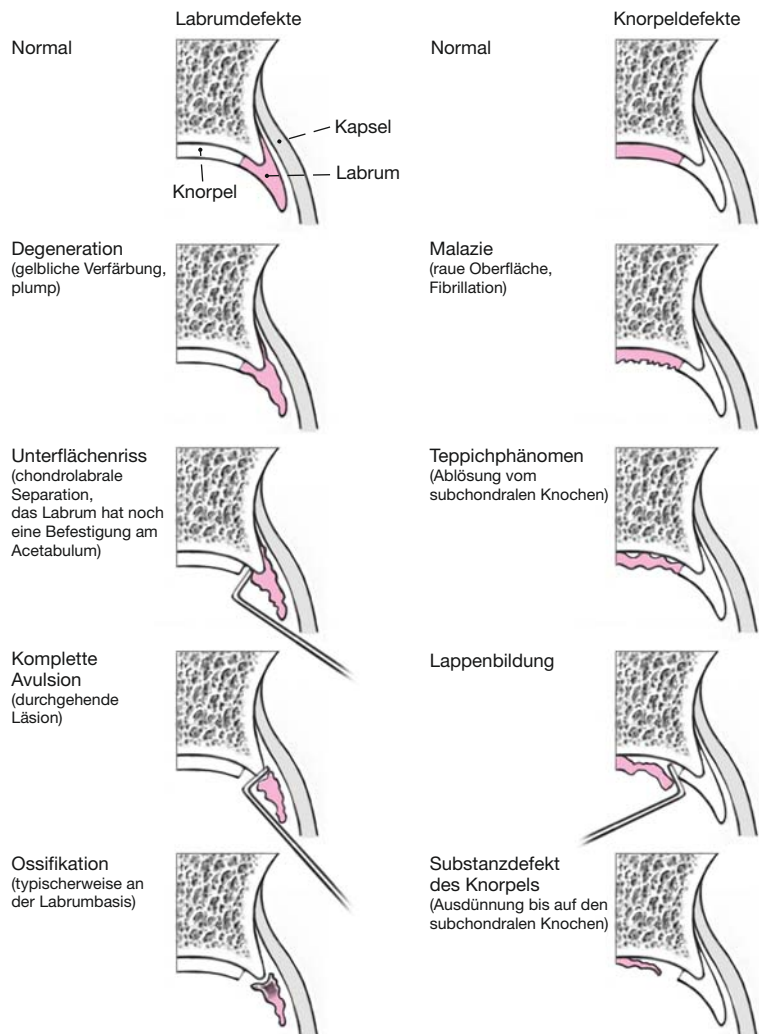
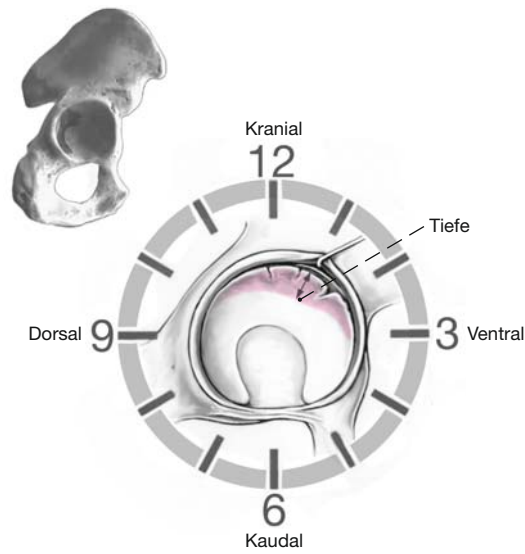
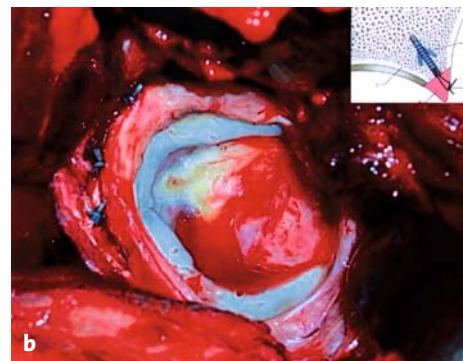
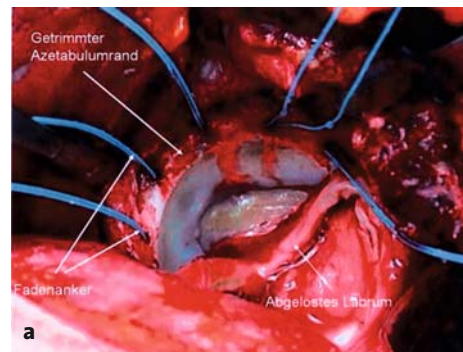
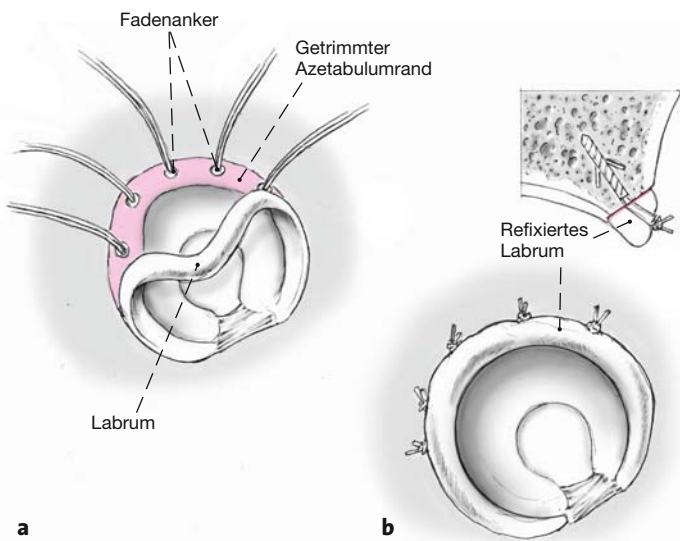
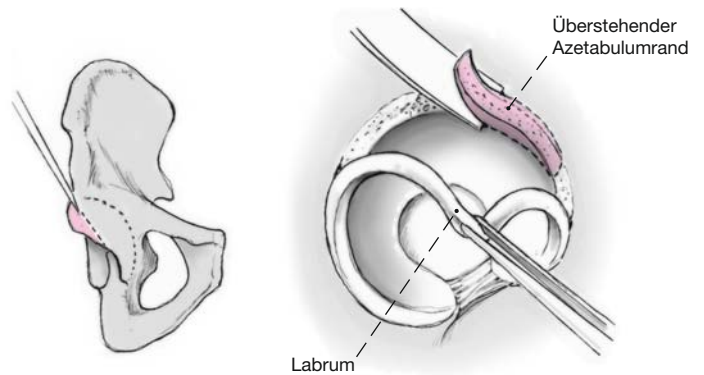


Abbildung 13

Die degenerativen Veränderungen des Labrums (links) und des angrenzenden Knorpels (rechts) werden nach Beck et al. [1] klassifiziert.

Abbildung 14

Ähnlich einem Korbhenkelriss des Meniskus wird das Labrum in der Folge mit einem Messer scharf vom überstehenden Azetabulumrand abgelöst. Es ist darauf zu achten, dass dies basisnah geschieht, um ein möglichst großes Labrum refixieren zu können. Das Azetabulum wird anschließend mit einem gebogenen Meißel getrimmt. Nach Möglichkeit sollte dies bis zum stabilen Knorpel geschehen. Anderenfalls kann im subchondralen Knochen bei einem ausgedehnten Knorpellappen auch eine Mikrofrakturierung erfolgen.



Abbildungen 15a und 15b

Zur Refixation des Labrums werden am Azetabulumrand Löcher im Abstand von 1–1,5 cm vorgebohrt. Es werden zuerst alle Fäden vorbereitet, bevor das Labrum refixiert wird (a). Die Refixation des Labrums ist wichtig, da hiermit eine bessere Abdichtung des Gelenks erreicht wird, was zu einer verbesserten Kraftübertragung zwischen Femur und Azetabulum führt. Dies korreliert direkt mit den klinischen Ergebnissen. Es ist darauf zu achten, dass der Faden und der Knoten nicht intraartikulär zu liegen kommen (b). Die azetabuläre Behandlung des FAI ist hiermit abgeschlossen.

Abbildung 16

Daran schließt sich die Beurteilung der Sphärizität des Femurkopfes an. Hierfür werden die durchsichtigen Schablonen verwendet und die asphärischen Anteile identifiziert. Diese sind präsent, sobald sich die Schablone vom Femurkopf abhebt (Pfeil).

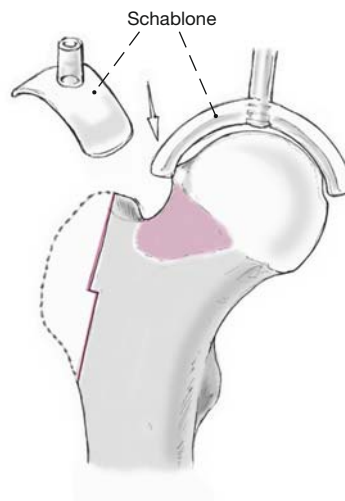


Abbildung 17

Mit einem Meißel wird der Beginn des Resektionsrandes am Femur markiert. Meist korreliert dies mit der Übergangszone zwischen gesundem weißem und alteriertem, degeneriertem rötlichen Knorpel.

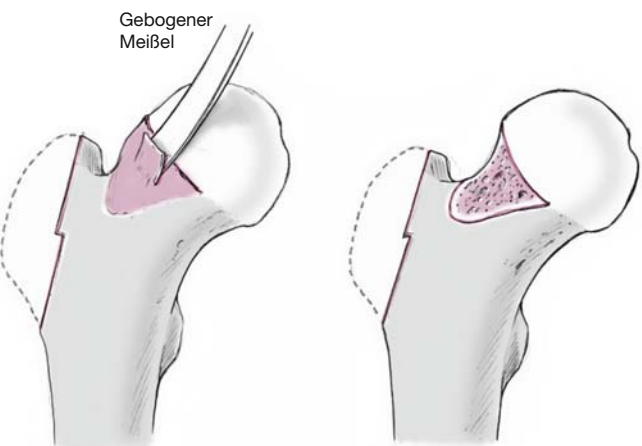
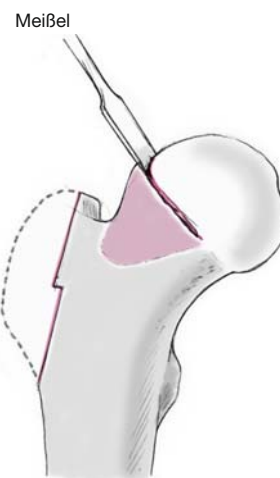


Abbildung 18

Der asphärische Anteil des Kopfes wird mit einem gebogenen Meißel reseziert. Die offene Spongiosafäche wird belassen – auf Knochenwachs wird verzichtet, um intraartikulären Adhäsionen vorzubeugen.

Abbildung 19

Die femorale Osteochondroplastie wird durch das Retinakulum und die Mündung der Gefäße in die Femurkopfeiphyse limitiert. Bei Pathologien im Bereich des Retinakulums ist große Vorsicht geboten. Hier wird der Meißel auf eine Tiefe von etwa 1–2 mm eingeführt und der Knochen anschließend gebrochen, um die Durchblutung der Femurepiphyse nicht zu beeinträchtigen.

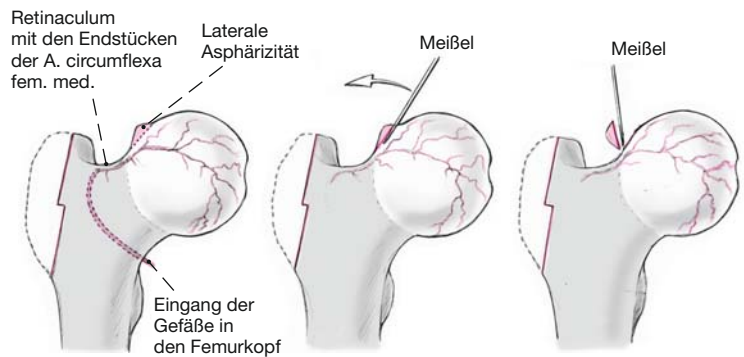


Abbildung 20

Intraoperative Ansicht einer femoralen Osteochondroplastie, welche weit nach lateral über das Retinakulum (*) bis nach posterior reicht. Anschließend wird die Hüfte reponiert und auf einen impingementfreien Bewegungsumfang überprüft. Eine Flexion von 110° und eine Innenrotation (in 90° Flexion) von 30° sollten angestrebt werden.

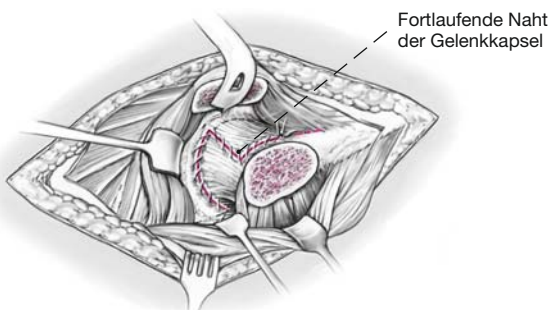
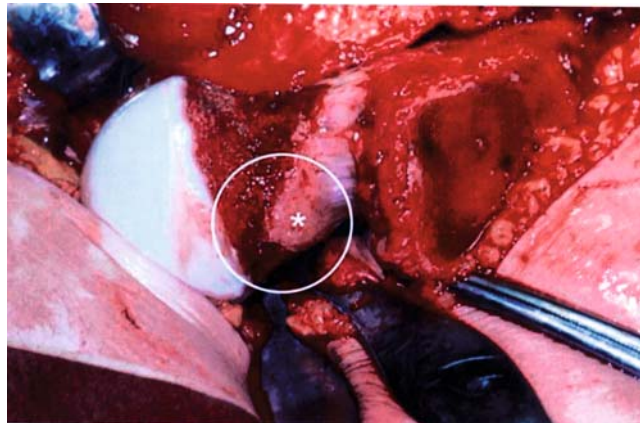


Abbildung 21

Die Kapsel wird durch eine fortlaufende Naht oder mehrere Einzelknopfnähte mit resorbierbarem Faden verschlossen. Nach Möglichkeit sollte kein Faden intraartikulär zu liegen kommen, um allfällige postoperative Adhäsionen zu vermeiden.

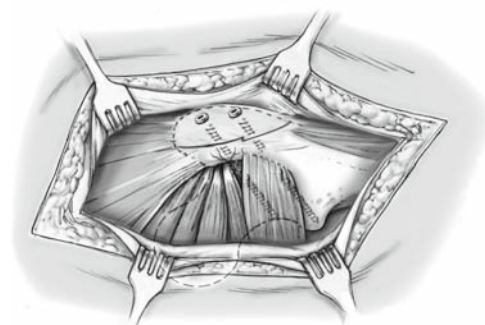
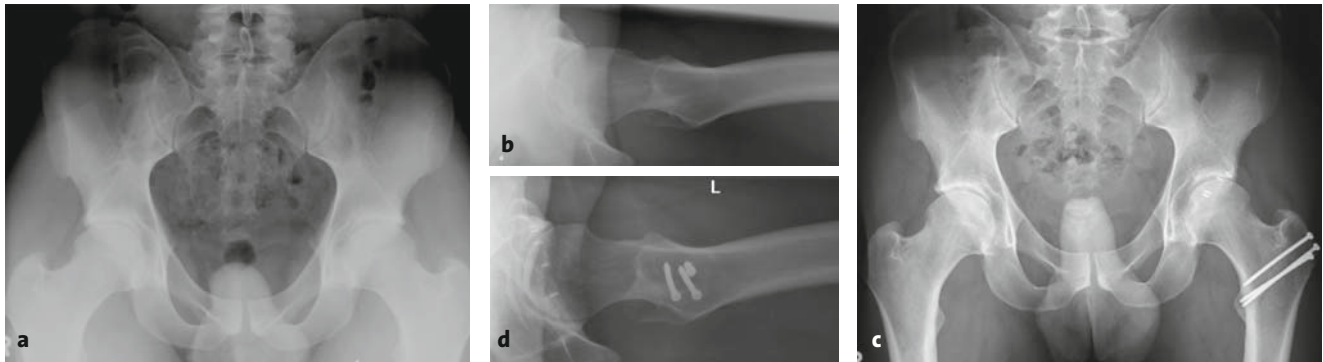


Abbildung 22

Der Trochanter major wird mit zwei bis drei selbstschneidenden 3,5-mm-Kortikalisschrauben refixiert. Die Schraubenköpfe sollen gut versenkt werden, um das Risiko einer postoperativen Trochanterirritation zu limitieren. Es folgen die Naht der Bursa trochanterica sowie die fortlaufende Naht der Fascia lata mit einer resorbierbaren PDS-Kordel. Subkutan- und Kuttannaht. Die Einlage von Drainagen ist nur bei einem intraoperativen Blutverlust > 500 ml indiziert. Steriler Verband.



Abbildungen 23a bis 23d

24-jähriger Patient mit bilateralem gemischtem Cam-Pincer-Impingement präoperativ (a, b) und postoperativ (c, d).

Postoperative Behandlung

- Erster Verbandswechsel und Entfernung der Redon-Drainage(n) nach 48 h.
- Erstmobilisation nach 24–48 h.
- Passive Bewegungsschiene zur Verhinderung intraartikulärer Adhäsionen nach 24–48 h mit einer maximalen Hüftflexion von 90°.
- Fadentfernung nach 14 Tagen.
- Mobilisation an zwei Unterarmgehstöcken mit einer Teilbelastung von 10–15 kg für 6 Wochen.
- Erste klinische und radiologische Nachkontrolle nach 6 Wochen, bei unveränderten Stellungsverhältnissen seitens der Trochanterosteotomie sukzessiver Übergang zur Vollbelastung für weitere 4 Wochen.
- Thromboembolieprophylaxe mit niedermolekularem Heparin bis zum Erreichen der Vollbelastung.
- Erforderlichenfalls nach 6 Wochen gezielte physiotherapeutisch assistierte aktive Übungen zur Stärkung der Abduktorenmuskulatur.
- Nächste Kontrollen 4 und 12 Monate postoperativ, anschließend in regelmäßigen Abständen von ca. 2–3 Jahren.
- Störende Trochanterschrauben können frühestens nach 3–6 Monaten entfernt werden.

Fehler, Gefahren, Komplikationen

- Trochanterpseudarthrose nach 8 Wochen: Vorerst Abwarten einer Spontanheilung mit Fortführung der Teilbelastung für weitere 4 Wochen. Bei ausbleibender Heilung Trochanterrevision.
- Persistierende Inguinalbeschwerden nach mehreren Monaten: Wiederholung der Arthro-MRT mit der Frage nach intraartikulären Adhäsionen. Bei deren Nachweis arthroskopische Adhäsiolyse.

Ergebnisse

Die Technik der chirurgischen Hüftluxation wurde erstmals in den 90er Jahren in unserer Klinik eingesetzt. Bisher sind über 1 500 chirurgische Hüftluxationen an unserer Institution durchgeführt worden (Abbildung 23). Dieser Zugang wird meist für die Behandlung des FAI verwendet und die Technik fortlaufend verbessert. Er eignet sich aber auch für andere Indikationen, wie z.B. pigmentierte villonoduläre Synovitis, synoviale Chondromatose oder kartilaginäre Exostosen.

In der Literatur sind bis dato vier Studien veröffentlicht worden, welche die kurz- und z.T. mittelfristigen Resultate dieser Technik analysieren (Tabelle 1). In allen Studien konnte eine Verbesserung des klinischen Scores für die Patienten nachgewiesen werden. Eine entscheidende Verbesserung der Ergebnisse ließ sich durch die Refixation des Labrums erreichen, wie Espinosa et al. [2] zeigen konnten. Leider liegen bis dato noch keine Langzeitresultate vor, welche beweisen könnten, dass sich der Arthroseprozess langfristig anhalten oder verlangsamen lässt. Bisher konnte gezeigt werden, dass eine sichtbare Verschmälerung des Gelenkspalts als Zeichen einer beginnenden Arthrose ein schlechtes prognostisches Zeichen ist [9].

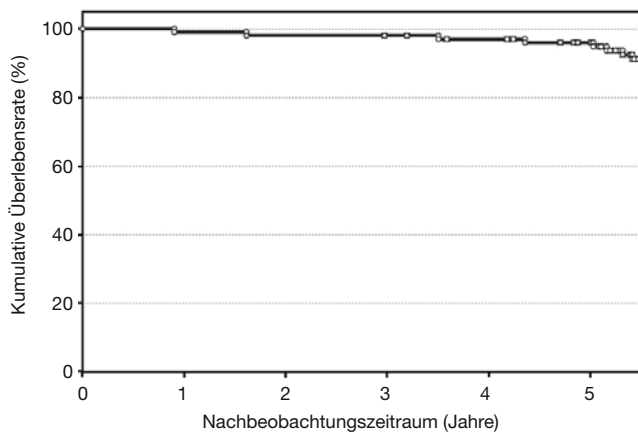
Derzeit wird eine große Verlaufsstudie über die 5-Jahres-Resultate nach chirurgischer Hüftluxation mit Labrumrefixation an unserer Institution durchgeführt. Diese weltweit erste Studie mit einem großen Patientengut ermittelt Ergebnisse mit der o.g. Technik. Insgesamt wurden 108 Patienten mit einem mittleren Beobachtungszeitraum von $5,1 \pm 1,9$ Jahren (0,2–7,1 Jahre) klinisch und radiologisch nachkontrolliert. In 60 Fällen (56%) wurde eine männliche, in 48 Fällen (44%) eine weibliche Hüfte operiert. Bisher konnten 102 Patienten

Tabelle 1

Bisher veröffentlichte Studien über die offene Therapie des femoroazetabulären Impingements via chirurgische Hüftluxation. M: männlich; MdA: Merle-d'Aubigné-Score [8]; W: weiblich.

Autoren	Jahr	Anzahl Hüften	Mittleres Alter (Jahre)	Geschlechtsverteilung (M : W)	Mittlerer Nachbeobachtungszeitraum (Jahre)	Mittlerer präoperativer MdA	Mittlerer postoperativer MdA	Signifikanz
Murphy et al. ^a [9]	2004	23	35 (17–54)	13 : 10	5,2 (2–12)	13,2	16,9	p < 0,001
Beck et al. [1]	2005	19	36 (21–52)	14 : 5	4,6 (4–5,2)	14,1	16,5	p = 0,015
Espinosa et al. ^b [2]	2006	25	30 (20–40)	33 : 19	2	12	15	p = 0,009
Espinosa et al. ^c [2]	2006	25	30 (20–40)	33 : 19	2	12	17	p = 0,0001
Graves et al. [6]	2009	48	33 (18–51)	25 : 21	3,1 (0,5–5,6)	13	16,8	p < 0,001

^a Scores nur für die überlebenden Hüften aufgeführt
^b ohne Labrumrefixation
^c mit Labrumrefixation

**Abbildung 24**

Überlebenskurve nach Kaplan-Meier. Als Endpunkt wurde die Konversion zu einer Hüfttotalprothese oder ein schwacher Merle-d'Aubigné-Score [8] festgelegt.

(94%) nachkontrolliert werden, bei sechs Patienten steht die Verlaufskontrolle noch aus. Die provisorische kumulative 5-Jahres-Überlebensrate nach Kaplan-Meier lag bei 91%, wobei als Endpunkt die Konversion zu einer Endoprothese oder ein schwacher Merle-d'Aubigné-Score [8] definiert wurde (Abbildung 24). Ein guter bis exzellenter Outcomescore gemäß Merle d'Aubigné wurde in 91% der Fälle, ein schwacher bis schlechter Merle-d'Aubigné-Score in 9% erreicht. In 95% aller Fälle fand sich eine Verbesserung, in 5% eine Verschlechterung des Scores.

Die definitiven Langzeitergebnisse über eine mögliche Dezelerierung des Arthroseprozesses werden wohl erst in einigen Jahren/Jahrzehnten vorliegen.

Literatur

1. Beck M, Kalhor M, Leunig M. Hip morphology influences the pattern of damage to the acetabular cartilage – femoroacetabular impingement as a cause of early osteoarthritis of the hip. *J Bone Joint Surg Br* 2005; 87:1012–8.
2. Espinosa N, Rothenfluh DA, Beck M. Treatment of femoro-acetabular impingement: preliminary results of labral refixation. *J Bone Joint Surg Am* 2006;88:925–35.
3. Ganz R, Gill TJ, Gautier E. Surgical dislocation of the adult hip. A technique with full access to femoral head and acetabulum without the risk of avascular necrosis. *J Bone Joint Surg* 2001;83:1119–24.
4. Ganz R, Parvizi J, Beck M. Femoroacetabular impingement: a cause for osteoarthritis of the hip. *Clin Orthop Relat Res* 2003;417:112–20.
5. Gautier E, Ganz K, Krugel N. Anatomy of the medial femoral circumflex artery and its surgical implications. *J Bone Joint Surg Br* 2000;82:679–83.
6. Graves ML, Mast JW. Femoroacetabular impingement: do outcomes reliably improve with surgical dislocations? *Clin Orthop Relat Res* 2009; 467:717–23.
7. Leunig M, Werlen S, Ungersböck A. Evaluation of the acetabular labrum by MR arthrography. *J Bone Joint Surg Br* 1997;79:230–4.
8. Merle d'Aubigné R, Postel M. Functional results of hip arthroplasty with acrylic prosthesis. *J Bone Joint Surg Am* 1954;36:451–75.
9. Murphy SB, Tannast M, Kim YJ. Debridement of the adult hip for femoroacetabular impingement: indications and preliminary clinical results. *Clin Orthop Relat Res* 2004;429:178–81.
10. Tannast M, Goricki D, Beck M. Hip damage occurs at the zone of femoroacetabular impingement. *Clin Orthop Relat Res* 2008;466:273–80.
11. Tannast M, Siebenrock KA, Anderson SE. Femoroacetabular impingement: radiographic diagnosis – what the radiologist should know. *AJR Am J Roentgenol* 2007;188:1540–52.

Korrespondenzanschrift

Dr. Moritz Tannast
 Klinik für Orthopädische Chirurgie
 Inselspital
 Universität Bern
 Freiburgstraße
 3010 Bern
 Schweiz
 Telefon (+41/31) 632-2222, Fax -3600
 E-Mail: moritz.tannast@insel.ch