

Redaktion

V. Ewerbeck, Heidelberg

F. Krause¹ · C. Kolling² · R. Brantschen³ · H.-P. Sieber⁴

¹ Orthopädische Chirurgie, Inselspital Bern, Schweiz · ² Orthopädische Chirurgie, Spitalzentrum Biel, Schweiz · ³ Orthopädische Chirurgie, Spitalzentrum Biel, Schweiz
⁴ Orthopädische Chirurgie, Spitalzentrum Biel, Schweiz

Mittelfristige Ergebnisse der Vastus-medialis-obliquus-Plastik bei lateraler Patellaluxation

Eine Empfehlung zur operativen Stabilisierung der Patellainstabilität basiert auf dem individuellen Risiko einer Reluxation, den subjektiven und objektiven Beschwerden und dem Verstehen der anatomisch-biomechanischen Pathologie mit einer differenzierten kausalen Behandlungsstrategie. Dies kann beispielsweise bei ausgeprägtem Q-Winkel $>15^\circ$ mit lateraler Abweichung der Patella auch eine dosierte Medialisierung der Tuberositas tibiae oder bei einem Sulcuswinkel $>160^\circ$ eine Trochleaplastik bedeuten. Das Ziel jeder operativen Stabilisierung lateraler Patellaluxationen sollte die Vermeidung von weiteren Luxationen und späteren Femoropatellararthrosen sein. Voraussetzung dafür ist, dass das korrekte femoropatelläre Aligment (wieder)hergestellt wird.

Eine postoperative Femoropatellararthrose ist zumeist Folge einer übermäßigen Fesselung, einer rigiden Veränderung der Gelenkmechanik und/oder eines destabilisierenden lateralen Releases. Die Folge davon ist oftmals eine präarthrotische Inkongruenz im Gelenkspiel zwischen Femur und Patella [8, 14, 16, 27, 35]. Langzeitergebnisse traditioneller Stabilisierungsverfahren, v. a. der Tuberositasteotomien, haben eine hohe Arthroserate zwischen 60 und 70% aufgezeigt, sodass sich einige Autoren für einen primär konservativen Therapieansatz aussprachen [6, 19, 25, 28].

Aktuelle Veröffentlichungen zur Biomechanik des Femoropatellargelenks sind die Basis eines neuen operativen Therapiekonzepts, bei dem offenbar eine geringere Arthroserate erwartet wird, jedoch bisher nicht gezeigt werden konnte [2, 7, 10, 17, 20, 31].

Im stabilen Femoropatellargelenk ist die knöchernen Patellaführung in der Trochlea bereits bei geringer Kniebeugung gewährleistet, sodass dem Gleichgewicht der Bänder und der Muskulatur weniger Bedeutung zukommt. Im instabilen Femoropatellargelenk hingegen spielt die Weichteilstabilisation eine wesentliche Rolle. Sie muss bei mangelnder knöcherner Führung (z. B. Patella alta, Dysplasie der Trochlea und der proximal davon gelegenen lateralen „Auffahrrampe des Femurs“ etc.) auch in vermehrter Beugung die Patella auf der Trochlea zentrieren, um Luxationen zu vermeiden. Unlängst veröffentlichte anatomische und biomechanische Kadaverstudien haben gezeigt, dass das mediale patellofemorale Ligament (MPFL) und der M. vastus medialis obliquus (VMO) dabei die entscheidenden zentrierenden und damit einer lateralen Patellaluxation entgegenwirkenden Strukturen sind [11, 17, 18, 31].

Die VMO-Plastik stellt eine Operationstechnik für laterale Patellaluxationen dar, die im Gegensatz zu den tradi-

tionellen und rigideren Verfahren diesen neuen Erkenntnissen im Therapieansatz Rechnung trägt. Diese Fallserienstudie vergleicht die relativ guten klinischen und radiologischen Ergebnisse der nachuntersuchten Patienten mit VMO-Plastik mit denen anderer Verfahren zur Stabilisierung der Patella aus der Literatur hinsichtlich Patientenzufriedenheit, Reluxationsrate und Femoropatellararthrose.

Patienten und Methode

Die VMO-Plastik wurde aus der Operationstechnik nach Insall entwickelt. Sie unterscheidet sich aber von ihr dadurch, dass die Insertion des Muskels nur distalisiert und nicht wie bei der Technik nach Insall auch lateralisiert wird [24]. Auf ein generelles laterales Release wird – soweit möglich – verzichtet.

Operationstechnik

Präoperativ sollte das Gelenk – insbesondere (Sub)luxation und lateraler Tilt – in Narkose untersucht werden. Zu Beginn der Operation kann eine Arthroskopie zur Dokumentation bereits vorhandener Knorpelschäden und ggf. zur Refixation osteochondraler Fragmente, ferner zur Abschätzung eines evtl. notwendigen lateralen Releases durchgeführt werden.

Orthopäde 2006 · 35:94–101
DOI 10.1007/s00132-005-0871-0
© Springer Medizin Verlag 2005

F. Krause · C. Kolling · R. Brantschen · H.-P. Sieber

Mittelfristige Ergebnisse der Vastus-medialis-obliquus-Plastik bei lateraler Patellaluxation

Zusammenfassung

In Langzeitergebnissen nach traditionellen Operationsverfahren distalen Realignements für Patellaluxationen wie z. B. der Tuberositasosteotomie wird eine hohe Rate an Femoropatellararthrosen gefunden, sodass ein operatives Vorgehen noch heute kontrovers diskutiert wird. In der Literatur scheinen die Verfahren mit dynamischem proximalem Realignment eine geringere Arthroserate, aber bisweilen höhere Relaxationsrate aufzuweisen. Unlängst wurde der M. vastus medialis obliquus (VMO) in anatomischen und biomechanischen Studien als eine der entscheidenden proximalen stabilisierenden Strukturen bei lateralen Patellaluxationen identifiziert.

Zwischen 1994 und 2003 wurden 28 Patienten (Durchschnittsalter 21,5 Jahre) mit einer VMO-Plastik bei lateraler Patellaluxation operativ versorgt. 27 Patienten wurden

klinisch und radiologisch im Jahre 2004 nachkontrolliert, durchschnittlich 5 Jahre nach der Operation. 83% gaben ein exzellentes oder gutes Resultat an, 10% waren zufrieden und 7% unzufrieden. Der durchschnittliche Lysholm-Knie-Score betrug 83,1 Punkte. Zwei Patienten erlitten eine Relaxation (7%). Die postoperativen Röntgenbilder zeigten eine signifikante Verbesserung des Kongruenzwinkels auch noch nach vielen Jahren. In 89% der Fälle wurde keine oder eine nur geringe Femoropatellararthrose beobachtet.

Die präsentierten Fünfjahresergebnisse sind bezüglich Patientenzufriedenheit mit anderen Verfahren proximalen und distalen Realignements vergleichbar. Die Relaxationsrate ist unterdurchschnittlich. Die bisherige niedrige Rate an Femoropatellararthrose nach durchschnittlich 5 Jahren er-

scheint im Vergleich mit den Arthroseraten des rigiden, distalen Realignements hinsichtlich zukünftiger Langzeitergebnisse vielversprechend und wird auf den minimalen Eingriff in das physiologische Gelenkspiel und auf die Wiederherstellung der verletzten Anatomie zurückgeführt. Die Idee der proximalen dynamischen Stabilisierung und das Angreifen am Ursprung der Pathologie wird in den Erkenntnissen aktueller anatomischer und biomechanischer Untersuchungen bestätigt, was diese relativ guten Ergebnisse erklären mag. Über- und Unterkorrekturen der Weichteile können zum Teil kompensiert werden.

Schlüsselwörter

Knie · Trauma · Patellaluxation · Proximale Weichteilkorrektur · VMO-Plastik

Medium-term results after m. vastus medialis obliquus-plasty for lateral patellar dislocation

Abstract

Progressive retropatellar arthrosis is often seen in dated rigid distal realignment (i.e. osteotomy of tuberositas) at long-term follow-ups. Therefore, operations for lateral dislocation of the patella are still discussed controversially. Dynamic, proximal realignments seem to have lower rates of arthrosis but higher rates of redislocation. Recently, in anatomic and biomechanic studies, the m. vastus medialis obliquus (vmo) was found to be one of the most important proximal restraints to lateral dislocation of the patella.

A total of 28 patients (mean age 21.5 years) were treated between 1994 and 2003 with a plasty of the vmo for lateral patellar dislocation. Of the patients, 27 were evaluated clinically and radiologically in 2004 (a mean of 5 years postoperatively). A

total of 83% of the patients estimated the result to be good or excellent, 10% were satisfied and 7% were discontent. The mean Lysholm-Knee-Score was 83.1 points. Two patients suffered a patella redislocation (7%). A statistically significant improvement of the congruence angle was noted in the radiographs, even in medium-term controls. In 89% of the cases no or only little retropatellar arthrosis was observed.

These 5 year results are comparable to those of other techniques for distal or proximal realignments. The rate of redislocation was below average. Compared to the rate of retropatellar arthrosis in long-term results of rigid distal realignment, our patients demonstrated a relative low rate after 5 years. We attribute this to the mini-

mal interference in physiological joint mechanics and to the restored anatomy. In terms of future long-term results, our findings are promising. The idea of a proximal dynamic stabilization and the causal operative approach at the origin of pathology using vmo-plasty was confirmed in recent anatomic and biomechanic studies. Over or under correction of soft tissues could be adapted.

Keywords

Knee · Patellar dislocation · Proximal realignment · VMO-plasty

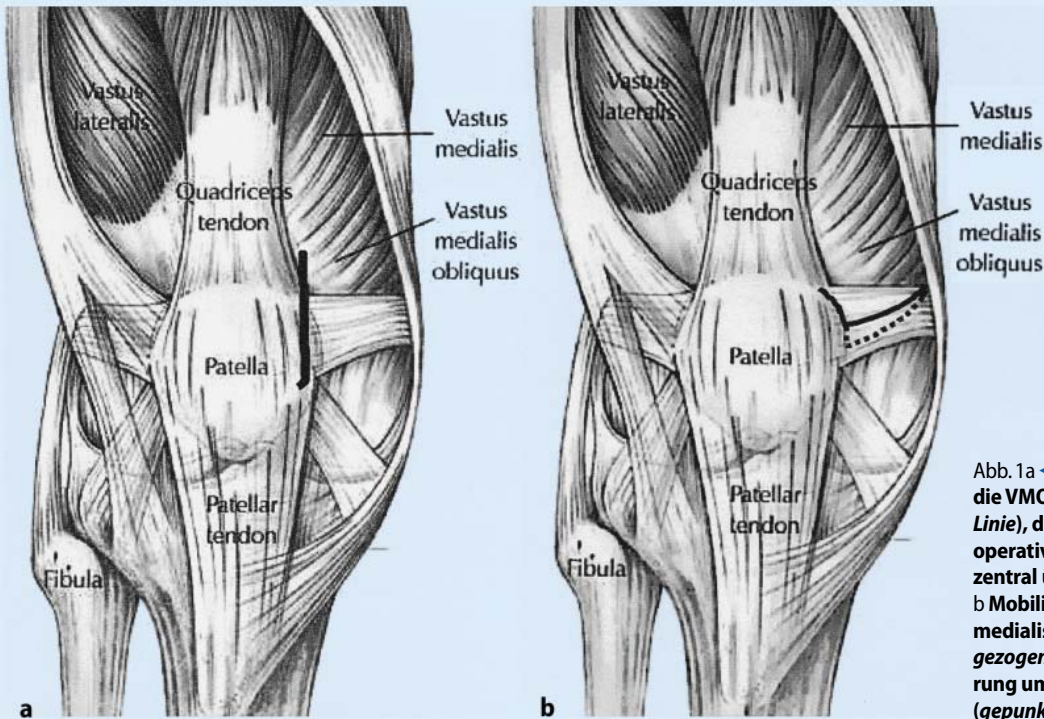


Abb. 1a ◀ Hautschnitt für die VMO-Plastik (schwarze Linie), dieser liegt postoperativ typischerweise zentral über der Patella. b Mobilisation des M. vastus medialis obliquus (durchgezogene Linie), Distalisierung um 10–15 mm (gepunktete Linie)

In Rückenlage mit angelegter Blutsperrung wird dann, beginnend auf Höhe des oberen medialen Quadranten der Patella der Hautlängsschnitt etwa 4 cm nach proximal geführt (▣ Abb. 1a). Die in die Patella in einem Winkel von 55–70° einstrahlende Insertion des VMO wird identifiziert und direkt am Knochen scharf abgetrennt. Eine mediale Arthrotomie erlaubt die Inspektion etwaiger Knorpelschäden im Gelenk. Die zur sehnigen Insertion gehörenden Muskelanteile des VMO werden schonend nach proximal mobilisiert (▣ Abb. 1b).

Anschließend erfolgt die vorbereitende Präparation und Anfrischung des knöchernen medialen Patellarandes 10–15 mm distal der ehemaligen Insertion, in den je nach Körperbau und Bemuskelung 2–3 Löcher für die MITEK-G2-Anker vorgebohrt werden (MITEK, Schweiz). Dabei ist auf einen genügenden Abstand zur retropatellaren Gelenkfläche zu achten. Mit Hilfe dieser Anker und nicht resorbierbarer Fäden (Ethibond 3-0) wird so der VMO in Mason-Allen-Technik um 10–15 mm distalisierend reinsertiert. Abschließend wird im Bedarfsfall eine Drainage gelegt sowie Subcutis und Haut vernäht, wobei die Hautnaht postoperativ typischerweise nicht mehr medial, sondern zentral über der Patella zu liegen kommt.

Die erreichte Stabilisierung ist bei der klinischen Narkoseuntersuchung in den meisten Fällen eindrucksvoll überprüfbar und kann arthroskopisch kontrolliert werden. Nur in Einzelfällen ist ein dosiertes arthroskopisches laterales Release nötig. Dies ist der Fall, wenn die Weichteilspannung lateral zu groß ist, um die Patella adäquat zentrieren zu können. Ein unreflektiertes, generelles laterales Release ist unangebracht und kann zu einer sekundären Patellainstabilität führen [8, 17, 27].

Postoperative Behandlung

In den ersten 6 Wochen ist in Streckung eine Vollbelastung des operierten Kniegelenks beschwerdeabhängig möglich und in Beugung (Treppensteigen) eine Teilbelastung von 20 kg erlaubt. Die Beugung ist währenddessen auf 90° limitiert und die aktive Streckung gegen Widerstand verboten. Die Aufenthaltsdauer im Krankenhaus beträgt zwischen 2 und 5 Tagen (durchschnittlich 3,2 Tage). Lange Aufenthalte sind dabei auf ein anfängliches Bewegungsdefizit trotz Bewegungsschiene zurückzuführen, welches mit einer kontinuierlichen Periduralanästhesie 48–72 h behandelt wird. In diesen Fällen wird begleitend ambulante Physiotherapie verordnet. Nach 6 Wochen beginnt der Aufbau des M. vastus medialis.

Patienten

Von 1994 bis 2003 wurden im Spitalzentrum Biel, Schweiz, bei 28 Patienten (18 w., 10 m., Durchschnittsalter 21,5 Jahre) 31 reine VMO-Plastiken (d. h. ohne Zusatzeingriffe wie laterales Release etc.) durchgeführt. Indikationen zur operativen Vorgehensweise waren Erstluxationen (3 Patienten) bei ausgeprägten artikulären Formabweichungen, bei sehr jungen und sportlich ambitionierten Patienten, bei familiärer Vorgeschichte, bei allgemeiner Bandlaxizität und bei osteochondralen Läsionen, ferner Zweit- oder Mehrfachereignisse (25 Patienten) je nach Abwägung der individuellen Vorgeschichte und der Untersuchungsergebnisse. Ätiologisch konnte eigenständig oder in Kombination in der Hälfte aller Fälle eine Patella alta (15 Patienten) identifiziert werden, des Weiteren 8 Patienten mit einer posttraumatischen Insuffizienz des MPFL und/oder einem narbig veränderten VMO-Ansatz, 6 Patienten mit einer Patella- und 3 Patienten mit einer Trochleadyplasie, 5 Patienten mit einem erhöhten Q-Winkel, 5 Patienten mit genereller Bandlaxizität und 2 Patienten mit einer vermehrten femoralen Anteversion und kompensatorischen tibialen Außenrotation.

Von den 28 Patienten war bis 2004 einer ohne Zusammenhang mit der VMO-

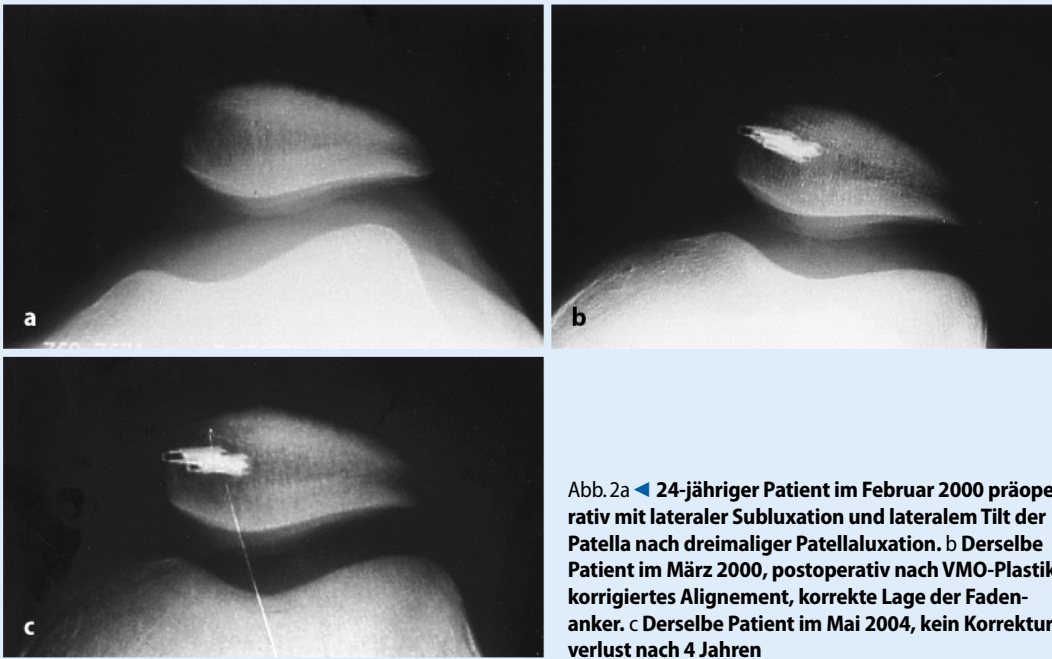


Abb. 2a ◀ 24-jähriger Patient im Februar 2000 präoperativ mit lateraler Subluxation und lateralem Tilt der Patella nach dreimaliger Patellaluxation. b Derselbe Patient im März 2000, postoperativ nach VMO-Plastik korrigiertes Alignment, korrekte Lage der Fadenanker. c Derselbe Patient im Mai 2004, kein Korrekturverlust nach 4 Jahren

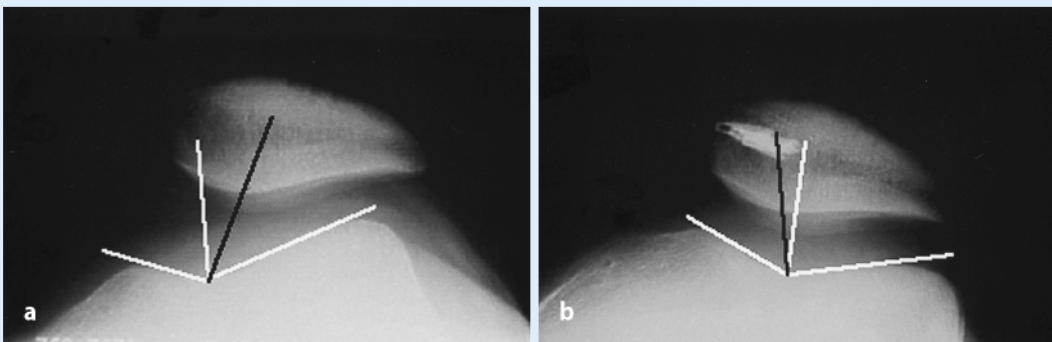


Abb. 3a ▲ Grenzwertiger Sulcuswinkel von 136° (Norm $<137^\circ$), Kongruenzwinkel präoperativ 30° (Norm -16°), gemessen zwischen Winkelhalbierender des Sulcuswinkels (weiße Linie) und Geraden vom tiefsten Punkt der Trochlea zum Patellafirst (schwarze Linie). b Derselbe Patient, Kongruenzwinkel postoperativ auf -14° korrigiert (Norm -16°)

Plastik verstorben. Alle anderen Patienten wurden klinisch und radiologisch im Jahre 2004 untersucht, durchschnittlich 5,1 Jahre (2–10 Jahre) nach der Operation (■ Abb. 2). Die Zufriedenheit der Patienten mit dem Operationsergebnis wurde erfragt. Neben dem grundlegendem Untersuchungsgang des Kniegelenks mit Augenmerk auf retropatelläre Beschwerden und Instabilität der Patella wurde der Lysholm-Knie-Score erhoben; dieser verteilt 100 Punkte auf Hinken (5 Punkte ohne Hinken, 3 Punkte für leichtes Hinken), erforderliche Hilfsmittel wie Gehstöcke (5 Punkte ohne Gehstöcke etc.), Blockaden des Gelenks (15 Punkte), Instabilität (25 Punkte), Schmerz (25 Punkte), Ge-

lenkerguss (10 Punkte), Probleme beim Treppensteigen (10 Punkte) und Probleme in der Kniebeuge (5 Punkte). Die Patientenzufriedenheit und das Score-Ergebnis zusammen führten zur Einteilung in „exzellent“, „gut“, „befriedigend“ und „unbefriedigend“.

Zur Bestimmung einer Patella alta, des Sulcus- und Kongruenzwinkels sowie zur Beurteilung der Arthroseprogredienz nach Kellgren-Lawrence wurden Röntgenaufnahmen des Kniegelenks im a.-p.- und seitlichen Strahlengang sowie eine axiale Patellaaufnahme bei 45° gebeugtem Knie durchgeführt. Die Methode nach Insall und Salvati zur Bestimmung einer Patella alta oder baja basiert auf einer konstanten Längenbeziehung zwischen Ligamentum

patellae und Patella in normalen Kniegelenken, nämlich 1:1 (genau Ligament zu Patella: 1,02; SD 0,13) [23].

Ein Quotient Ligament zu Patella deutlich größer als 1 zeigt eine Patella alta an. Der Sulcuswinkel ist ein Maß für die Tiefe der Trochlea femoris und damit für die Qualität der knöchernen Patellaführung. Der Kongruenzwinkel beschreibt das Ausmaß einer Subluxationsstellung der Patella auf der Trochlea und ergibt sich aus dem Winkel zwischen der Winkelhalbierenden des Sulcuswinkels und einer Linie ausgehend vom tiefsten Punkt der Trochlea zum rückwärtigen Patellafirst.

Die allgemeine Einteilung der Arthrose im Röntgenbild nach Kellgren-Lawrence umfasst das Stadium 0 (keine Os-

teophyten), Stadium 1 (beginnende Osteophyten), Stadium 2 (geringe Osteophyten evtl. mit Gelenkspaltverschmälerung, subchondrale Zysten und Sklerose), Stadium 3 (mittel bis stark ausgeprägte Osteophyten mit mittlerer Gelenkspaltverschmälerung) und das Stadium 4 (große Osteophyten und starke Gelenkspaltverschmälerung) [26].


Ergebnisse

Wesentliche intra- oder perioperative Komplikationen traten nicht auf. Der Lysholm-Knie-Score der 27 Patienten betrug durchschnittlich 83,1 (56–100) von 100 möglichen Punkten. Subjektiv exzellente Operationsergebnisse konnten 11-mal (36,6%) erzielt werden, gute 14-mal (46,6%), befriedigende dreimal (10%), unbefriedigende zweimal (6,6%). 38% der Patienten konnten ihre alten Sportarten wiederaufnehmen, 14 (51%) betrieben weniger anspruchsvolle Sportarten und 3 Patienten (11%) hatten dem Sport ganz entsagt.

Eine erneute laterale Patellaluxation trat bei einem Patienten 2 Jahre postoperativ während eines Fußballspiels, bei einem weiteren 3 Jahre postoperativ bei einer Bagatellverletzung mit Knierotation auf (6,6%); in beiden Fällen war keine weitere operative Intervention erforderlich.

Aufgrund einer intensiv betriebenen Kontaktsportart (Kickboxen) kam es 9 Monate nach der Operation bei einem Patienten zum Ausriss eines Fadenankers mit Insuffizienz der VMO-Insertion. Eine erneute VMO-Plastik war unumgänglich. Das Ergebnis war bei den sehr hohen sportlichen Ansprüchen letztlich befriedigend. Ein unzufriedener Patient wurde 2 Jahre vor der VMO-Plastik bereits mit einer unzureichenden medialen Kapselraffung behandelt, intraoperativ zeigten sich zweitgradige Knorpelschäden retropatellar, die 6 Jahre postoperativ bis drittgradig fortschritten. Bei dem anderen unzufriedenen Patienten wurde 2 Jahre nach der VMO-Plastik eine Elmslie-Trillat-Operation durchgeführt, dieser wies in der 5-Jahres-Kontrolle ebenfalls drittgradige Knorpelschäden retropatellar medial im Sinne einer Überkorrektur auf. Unser Vorschlag einer operativen Rückführung wurde abgelehnt.

Abgesehen von diesen beiden Patienten zeigten sich bei 12 Knien (40%) ein

Beginn einer neu aufgetretenen oder ein Fortschreiten einer vorbestehenden Femoropatellararthrose in der röntgenologischen Kontrolle nach durchschnittlich 5 Jahren, gemäß Kellgren-Lawrence [26] von präoperativ Grad 0 auf Grad 1 in 9 Fällen, von Grad 1 auf Grad 2 in 2 Fällen und von Grad 1 auf Grad 3 in einem Fall. Das entspricht keiner oder einer nur geringen Femoropatellararthrose in 89% im ganzen Kollektiv und einer mittelgradigen bis schweren Arthrose in 11% der Fälle. Alle diese Patienten gaben gute und exzellente Ergebnisse an. Im Patientenkollektiv war der Sulcuswinkel mit 141° gegenüber der Norm ($<137^\circ$) erwartungsgemäß erhöht [4]. Der Kongruenzwinkel verbesserte sich postoperativ signifikant (Wilcoxon-Signed-Rank-Test, $p=0,028$) um $17,2^\circ$ direkt nach der Operation von $+14,1^\circ$ auf $-3,1^\circ$ (Norm -16° ,  Abb. 3) [4]. In der 5-Jahres-Kontrolle war der Winkel um durchschnittlich $1,1^\circ$ geringfügig verschlechtert. Eine vermehrte Patella alta konnte postoperativ in vereinzelt Fällen radiologisch interpretiert werden, trat aber gemessen nach dem Index von Insall und Salvati nicht signifikant auf (Wilcoxon-Signed-Rank-Test, $p>0,05$) [23].

Diskussion

Anatomische und biomechanische Kadaverstudien der letzten Jahre haben gezeigt, dass der VMO und das MPFL die entscheidenden zentrierenden und damit einer lateralen Patellaluxation entgegenwirkenden Strukturen sind. Der M. vastus medialis obliquus hat seinen Ursprung hauptsächlich an der Sehne des M. adductor magnus, aber auch an der des M. adductor longus und am Septum intermuscularis medialis [10, 15]. Diese spezielle Anatomie erklärt seine Zugrichtung über die Insertion am medialen Patellarand nach mediadorsal in einem Winkel von $55\text{--}70^\circ$ zur Senkrechten und seinen großen Anteil an den einer Patellaluxation entgegenwirkenden Kräften im Sinne einer dynamischen Stabilisierung. So ist auch das Ausbleiben einer signifikanten postoperativen Patella alta in dieser Studie zu erklären.

Kadaverstudien von Goh et al. [18] zeigten eine Lateralisierung der Patella von 4,2 mm im Mittel, sobald der Zug des VMO unterbrochen wurde. Einer Dyspla-

sie des VMO, d. h. Hypoplasie oder tendinöse Insertion an der Patella in zu kleinem Winkel wird eine wesentliche Rolle in der Entstehung des femoropatellären Syndroms infolge lateraler Subluxation der Patella zugeschrieben [2, 12, 21, 22]. Unsere intraoperativen Befunde bestätigen dies insofern, als bei instabilen Gelenken regelmäßig neben Verletzungen des MPFL eine narbig veränderte und z. T. insuffiziente Insertion des VMO vorgefunden wurde.

Regulär entspringt das MPFL am medialen femoralen Epikondylus, verläuft an der distalen Unterfläche des Sehnenansatzes des VMO und inseriert mit diesem zusammen an den proximalen zwei Dritteln der Patella medial. In anatomischen Kadaverstudien variiert der Durchmesser des MPFL [15, 32]; korrelierend mit größerer lateraler Instabilität war es bisweilen nicht oder kaum identifizierbar. Auch konnten Variationen im Verlauf des Ligaments beobachtet werden [31], bei denen das MPFL in den medialen Aspekt der Quadricepssehne, bzw. des VMO inseriert. Zwischen 50 und 60% der (sub)luxierenden lateralen Kräfte, die auf die Patella wirken, werden vom MPFL neutralisiert [11, 20].

Einige Autoren favorisieren die Rekonstruktion des MPFL gegenüber einer Rekonstruktion des VMO bei der Erstluxation des Erwachsenen [7, 16]. Als Mittel der Wahl auch bei rezidivierenden Luxationen wird sie heute bei Kindern empfohlen [7]. Bisher konnte der Erfolg dieser Operationsmethode in Fallseriestudien noch nicht nachgewiesen werden. Zwei prospektive randomisierte Studien vergleichen die Ergebnisse der MPFL-Rekonstruktion gegenüber konservativer Behandlung nach Erstluxation des Erwachsenen, konnten aber keine signifikanten Unterschiede herausarbeiten [5, 30]. Inwieweit es bei der VMO-Plastik unserer Patienten mit überwiegend rezidivierender Patellaluxation unbewusst auch zur Distalisierung des posttraumatisch bereits in verlängertem Zustand vernarbten MPFL gekommen ist, kann retrospektiv aufgrund der anatomischen Varianten dieses Ligaments nicht nachvollzogen werden. Ein positiver Einfluss auf unsere Operationsergebnisse ist nicht auszuschließen.

Bei der Distalisierung des VMO wird eine kräftige Sehne über Fadenanker reinsertiert, durch die 2 bis 3 widerstandsfähige Fäden in Mason-Allen-Technik gestochen

werden. Demgegenüber ist das deutliche schwächere MPFL insbesondere nach rezidivierenden Luxationen einerseits häufig kaum mehr zu identifizieren, zumal es bei instabiler Patella kleinere Durchmesser und variable Insertionen aufweist [31], andererseits ist die Möglichkeit einer vergleichbar effizienten Reinsertion wie bei der VMO-Plastik nicht gegeben. Deshalb erachten wir die VMO-Plastik der MPFL-Rekonstruktion v. a. bei rezidivierenden Luxationen als biomechanisch überlegen. Vergleichbare Studien aus der Literatur liegen bisher nicht vor, zur definitiven Klärung sind prospektive und randomisierte Studien nötig.

Mangels eigener Kontrollgruppe können unsere Ergebnisse nur mit Daten aus der Literatur verglichen werden. Aufgrund vieler Variablen im Studiendesign ist die Vergleichbarkeit aber oftmals eingeschränkt. Insbesondere beschreibt unsere Studie die Ergebnisse eines Mischkollektivs aus Erst- und rezidivierenden Luxationen, während andere Studien sich meist auf das eine oder das andere beschränken. Bei korrekt gestellter Indikation (siehe unter „Patienten“) stellt u. E. ein solches Mischkollektiv ohne fortgeschrittene Femoropatellararthrosen für den Vergleich operativer Verfahren untereinander keinen wesentlichen Bias dar.

Zum Vergleich unserer Ergebnisse bezüglich Patientenzufriedenheit und Anzahl an Patellareluxationen in der Literatur werden Studien mit möglichst großer Fallzahl und zeitlich ähnlichem Nachkontrollintervall herangezogen.

Cash u. Hughston [13] untersuchten durchschnittlich 8 Jahre nach dem Initialtrauma 103 Patienten nach Patellaerstluxation. Das Kollektiv wurde unterteilt in Patienten mit und ohne kongenitale biomechanische Disposition zur Patellaluxation einerseits und in konservativ und operativ mittels Ligament- und Sehnenrekonstruktion (u. a. des VMO) versorgte Patienten andererseits. Die konservativ behandelten Patienten gaben in 75% exzellente und gute Ergebnisse an, solange keine kongenitale Disposition bestand. Mit derartiger Disposition konnten nur 52% exzellente Ergebnisse erzielt werden. Die Relaxationsrate betrug in beiden Gruppen mit konservativer Behandlung 20%. Die operativ versorgten Patienten beurteilten ihr postoperatives Ergebnis in 92% der Fälle mit Dis-

position als exzellente oder gut, ohne Disposition in 80% der Fälle. Keine Relaxation wurde verzeichnet. Diese Ergebnisse bestätigen u. E. die Indikation für ein operatives Vorgehen bereits nach erster Patellaluxation bei biomechanisch und/oder anatomisch disponierten Patienten.

Chrisman et al. [14] erhielten bei 47 Operationen nach Hauser und 40 Operationen nach Roux-Goldthwait für rezidivierende Patellaluxationen in der Nachkontrolle 7,7 Jahre postoperativ in 72% bzw. 93% exzellente und gute Ergebnisse. Die Relaxationsrate betrug 17% bzw. 5% für diese rigiden Verfahren distalen Realignements. Crosby u. Insall [16] beschrieben 8,1 Jahre nach Hauser-Operationen bei 69 Patienten und nach proximalem Realignment bei 12 Patienten mit rezidivierenden Patellaluxationen in 59% bzw. 75% der Fälle exzellente und gute Ergebnisse sowie in 19% bzw. 25% der Fälle Patellareluxationen. Scuderi et al. [34] führten bei 26 Patienten ein proximales Realignment nach Insall für rezidivierende Patellaluxationen durch. Durchschnittlich 3,5 Jahre danach bewerteten 80,7% der Patienten ihr Resultat als exzellente und gut, lediglich 1 Patient (3,8%) erlitt eine Relaxation.

In unserem Kollektiv ergab sich in 83,2% der Fälle eine exzellente und gute Patientenzufriedenheit. In 6,6% der Fälle kam es zu einer Relaxation. Vor dem Hintergrund der oben genannten Literaturdaten ist die Patientenzufriedenheit als durchschnittlich und die Relaxationsrate als unterdurchschnittlich zu werten.

Der Vergleich unserer Ergebnisse bezüglich Femoropatellararthrose mit den Daten aus der Literatur ist weniger eindeutig. Nur wenige Studien mit einer Aussage zu Arthrosezeichen existieren. Das zeitliche Nachkontrollintervall ist meist länger, was naturgemäß quantitativ mehr Arthrose zur Folge hat.

In 2 Langzeitstudien werden Angaben zur postoperativen Femoropatellararthrose nach distalem Realignment gemacht. Hampson et al. [19] hatten bei 44 Patienten mit rezidivierenden Luxationen eine Operation nach Hauser durchgeführt. Nach 16 Jahren zeigten sich in 70% der Fälle Arthrosezeichen, davon in 10% eine mittelgradige und in 5% eine schwere Femoropatellararthrose. Differenziert wurde darüber hinaus in 2 Gruppen mit einer Nach-

kontrolle unter und einer über 16 Jahre. Während in der Gruppe mit einer Nachkontrolle von 10–16 Jahren die Arthrosezeichen in etwa 50% der Fälle auftraten, zeigten in der zweiten Gruppe (17–25 Jahre) nahezu alle Patienten degenerative Veränderungen. Juliusson et al. [25] fanden bei zwei Drittel ihrer 40 Patienten Arthrosezeichen durchschnittlich 18 Jahre nach modifizierter Hauser-Technik für rezidivierende Patellaluxationen. Auch diese Autoren führten eine Gruppierung nach Zeitpunkt des Nachkontrolltermins durch. Nahezu alle mittelgradigen und schweren Arthrosezeichen fielen auf Patienten der Gruppe mit einer Nachkontrolle von mehr als 16 Jahren (17–21 Jahre).

Menke et al. [29] gaben eine Arthroserate ihrer 17 Patienten von 60% an, bei denen die Roux-Goldthwait-Technik für rezidivierende Patellaluxationen angewandt wurde. Der Zeitpunkt der Nachkontrolle betrug durchschnittlich 10 Jahre (3–14 Jahre). Mittelgradige und schwere Femoropatellararthrosen traten in 21% der Fälle auf.

Crosby u. Insall [16] beobachteten durchschnittlich 7,3 Jahre nach distalem, rigidem Realignment (Tuberositasosteotomie) für rezidivierende Patellaluxationen bei 31 Patienten keine oder nur geringe Arthrosezeichen in 29%, eine mittelgradige Femoropatellararthrose in 61% und eine schwere in 10%. Demgegenüber fanden sie nach proximalem Realignment in allen Fällen nach 10,6 Jahren keine oder nur geringe Arthrosezeichen, allerdings umfasste die Gruppe proximalen Realignements nur 4 Patienten.

Andere Studien mit Aussagen zur radiologischen Arthroseprogredienz nach proximalem Realignment sind uns nicht bekannt. Gegenüber den zeitlich vergleichbaren Studien nach rigidem distalem Realignment (Menke et al. und Crosby u. Insall) weisen unsere Ergebnisse einen relativ geringen Prozentsatz an neu aufgetretener femoropatellärer Arthrose oder an Progredienz vorbestehender Arthrose auf. Bei 89% unserer Patienten waren nach durchschnittlich 5 Jahren keine oder nur geringe Arthrosezeichen vorhanden. Aufgrund der sehr unterschiedlichen Zeiträume bis zur Nachkontrolle ist ein direkter Vergleich mit den beiden oben genannten Langzeitstudien nach distalem Realigne-

ment nicht gestattet, jedoch erscheinen unsere bisherigen Ergebnisse mit Ausblick auf die Zukunft erfolversprechend.

Die Ergebnisse unterstützen die Erwartung aktueller Veröffentlichungen zur Biomechanik des Femoropatellargelenkes, die die Basis neuer operativer Therapiekonzepte, wie die VMO-Plastik, sind: Im Vergleich zu den rigiden, traditionellen Verfahren des distalen Realignment scheint eine geringere Arthroserate im Langzeitverlauf erwartet werden zu dürfen, dies konnte jedoch in dieser Studie nicht definitiv gezeigt werden [2, 7, 10, 17, 20, 31]. Langzeitstudien mit 10- und 15-jährigen postoperativen Verläufen nach VMO-Plastik sind dafür erforderlich.

Die Tuberositas-Osteotomien stellen einen erheblichen Eingriff in das Gelenkspiel dar: es resultiert ein erhöhter Druck im medialen Gelenkkompartiment und auf der medialen Facette der Trochlea femoris, die Patella kann medial subluxieren und die Kontrolle der tibialen Außenrotation verringert sich. Sehr wahrscheinlich ist die relativ hohe Arthroserate des Femoropatellargelenks und des medialen Femorotibialgelenks kausal auf einen oder mehrere dieser Faktoren zurückzuführen [9]. Bei Über- oder Unterkorrektur einer dosierten dynamischen Stabilisierung beim proximalen Realignment hingegen bestehen relative Kompensationsmöglichkeiten durch Muskel-, Sehnen- oder Banddistension einerseits und verkürzende bzw. verlängernde Narbenbildung andererseits. Des Weiteren verfolgt die VMO-Plastik die Idee einer Wiederherstellung der ursprünglichen, aktuell verletzten Anatomie ggf. mit Übernahme der Funktion des MPFL. Sie manipuliert am physiologischen Gelenkspiel nur wenig, so dass vermutlich eine relativ hohe Rate an Femoropatellararthrosen ausbleiben wird. Dies jedoch muss noch durch weitere Langzeitstudien bestätigt werden.

Unabhängig von der jeweiligen Operationstechnik sind durchweg schlechtere klinische und radiologische Ergebnisse bei vorbestehender Femoropatellararthrose zu erwarten [33].

Fazit für die Praxis

Eine Empfehlung zur operativen Stabilisierung der Patellainstabilität basiert auf dem individuellen Risiko einer Reluxation, den subjektiven und objektiven Beschwerden und dem Verstehen der anatomisch-biomechanischen Pathologie mit differenzierter, kausaler Behandlungsstrategie. Dies kann beispielsweise bei ausgeprägtem Q-Winkel $>15^\circ$ mit lateraler Abweichung der Patella auch eine Medialisierung der Tuberositas tibiae oder bei einem Sulcuswinkel $>160^\circ$ eine Trochleoplastik bedeuten. Bei Erstluxationen sollte die Operationsindikation sehr genau überprüft werden, zumal bisher kein Vorteil gegenüber konservativer Behandlung erwiesen werden konnte. Ob die Rekonstruktion des MPFL bei Erstluxationen der VMO-Plastik überlegen ist, ist derzeit Gegenstand klinischer Forschung. Bei rezidivierenden Patellaluxationen bietet sich in den meisten Fällen die VMO-Plastik als einfache komplikationslose Operationsmethode mit guten postoperativen Ergebnissen und relativ geringer Arthrose- und Reluxationsrate nach 5 Jahren an. Die Idee der proximalen dynamischen Stabilisierung und das Angreifen am Ursprung der Pathologie wird in den Erkenntnissen aktueller anatomischer und biomechanischer Untersuchungen bestätigt, was diese bisher guten Ergebnisse erklären mag. Bei vorbestehender Femoropatellararthrose sind schlechtere Ergebnisse zu erwarten.

Korrespondierender Autor

Dr. F. Krause



Orthopädische Chirurgie,
Inselspital Bern,
Freiburgstraße, 3010 Bern,
Schweiz
E-Mail: fabian.krause@insel.ch

Interessenkonflikt: Der korrespondierende Autor weist auf eine Verbindung mit folgender Firma/Firmen hin: Diese Studie wurde finanziell unterstützt durch die Firma MITEK.

Literatur

1. Abraham E, Washington E, Huang TL (1989) Insall proximal realignment for disorders of the patella. *Clin Orthop* 248: 61–65
2. Ahmad CS, Shubin Stein BE, Matutz D, Henry JH (2000) Immediate surgical repair of the medial patellar stabilizers for acute patellar dislocation. *Am J Sports Med* 28: 804–810
3. Aglietti P, Buzzi R, De Biase P, Giron F (1994) Surgical treatment of recurrent dislocation of the patella. *Clin Orthop* 308: 8–17
4. Aglietti P, Insall JN, Cerulli G (1983) Patellar pain and incongruence. I: Measurements of incongruence. *Clin Orthop* 176: 217–224
5. Andrade A, Thomas N (2002) Randomized comparison of operative vs. nonoperative treatment following first time patellar dislocation. Presented: The European Society of Sports Traumatology, Knee Surgery and Arthroscopy, Rome, Italy
6. Ambjörnson A, Egund N, Rydning O, Stockerup R, Ryd L (1992) The natural history of recurrent dislocation of the patella: long-term results of conservative and operative treatment. *J Bone Joint Surg Br* 74: 140–142
7. Beasley LS, Vidal AF (2004) Traumatic patellar dislocation in children and adolescents: treatment update and literature review. *Curr Opin Pediatr* 16(1): 29–36
8. Biedert RM, Friedrich N (1994) Failed lateral retinacular release: Clinical outcome. *J Sports Traumatol Rel Res* 16: 162
9. Biedert RM, Friedrich N (1996) Femoropatelläres Schmerzsyndrom: Wann ist welche Operation überhaupt noch sinnvoll? *Therapeutische Umschau* 53: 775–779
10. Bose K, Kanagasutheram R (1980) Vastus medialis oblique: An anatomic and physiologic study. *Orthopedics* 3: 80–83
11. Burks RT, Desio SM, Bachus KN et al. (1998) Biomechanical evaluation of lateral patellar dislocation. *Am J Knee Surg* 11: 24–31
12. Carson WG Jr, James SL, Larson RL et al. (1984) Patellofemoral disorders: Physical and radiographic evaluation. Part I. Physical examination. *Clin Orthop* 185: 165–177
13. Cash JD, Hughston JC (1988) Treatment of acute patellar dislocation. *Am J Sports Med* 16: 244–248
14. Chrisman OD, Snook GA, Wilson TC (1979) A long-term prospective study of the Hauser and Roux-Goldwirth procedures for recurrent patellar dislocation. *Clin Orthop* 144: 27–30
15. Conlan T, Garth WP Jr, Lemons JE (1993) Evaluation of the medial soft tissue restraints of the extensor mechanism of the knee. *J Bone Joint Surg* 75A: 682–693
16. Crosby EB, Insall J (1976) Recurrent dislocation of the patella. Relation of treatment to osteoarthritis. *J Bone Joint Surg Am* 58: 9–13
17. Fithian DC, Paxton EW, Cohen AB (2004) Indication in the treatment of patellar instability. *J Knee Surg* 17(1): 47–56
18. Goh JC, Lee PY, Bose K (1995) A cadaver study of the function of the oblique part of the vastus medialis. *J Bone Joint Surg* 77B: 225–232
19. Hampson WG, Hill P (1975) Late results of transfer of the tibial tubercle for recurrent dislocation of the patella. *J Bone Joint Surg Br* 57: 209–213
20. Hautamaa PV, Fithian DC, Kaufman KR et al. (1998) Medial soft tissue restraints in lateral patellar instability and repair. *Clin Orthop* 349: 174–182
21. Henry JH, Craven PR Jr (1981) Surgical treatment of patellar instability: Indications and results. *Am J Sports Med* 9: 82–85

22. Hughston JC (1993) Extensor mechanism examination. In: Fox JM, Del Pizzo W (eds) The patellofemoral joint. New York, McGraw-Hill
23. Insall J, Salvati E (1971) Patella position in the normal knee joint. Radiology 101: 101
24. Insall JN (1984) Disorders of the patella. In: Insall JN (ed) Surgery of the knee. Churchill Livingstone, New York
25. Juliusson R, Markhede G (1984) A modified Hauser procedure for recurrent dislocation of the patella. A long-term follow-up study with special reference to osteoarthritis. Arch Orthop Trauma Surg 103: 42–46
26. Kellgren JH, Lawrence JS (1957) Radiologic assessment of osteoarthrosis. Ann Rheum Dis 16: 494–501
27. Kolovich PA, Paulos LE, Rosenberg TD, Farnsworth S (1990) Lateral release of the patella: indications and contraindications. Am J Sports Med 18: 359–365
28. Marcacci M, Zaffagnini S, Iacono F, Visani A, Pettito A, Neri NP (1995) Results in the treatment of recurrent dislocation of the patella after 30 years' follow-up. Knee Surg Sports Traumatol Arthroscop 3: 163–166
29. Menke W, Schneider T, Schullien P, Michiels I, Muller EH (1991) Habituelle Patellaluxation und Operation nach Roux-Goldthwait. Aktuel Traumatol 21: 261–264
30. Nikku R, Nietosvaara Y, Kallio PE, Aalto K, Michelson JE (1997) Operative vs. closed treatment of primary dislocation of the patella: similar 2-year results in 125 randomized patients. Acta Orthop Scand 68: 419–423
31. Nomura E, Inoue M (2003) Surgical technique and rationale for medial patellofemoral ligament reconstruction for recurrent patellar dislocation. Arthroscopy 19: E47
32. Reider B, Marshall JL, Koslin B, Ring B, Girgis FG (1981) The anterior aspect of the knee joint. J Bone Joint Surg Am 63: 351–356
33. Schneider T, Fink B, Strauss JM, Rütger W, Schulitz KP (1996) Kritische Wertung der Indikationen zum arthroskopischen lateralen Release und medialer Raffung am Kniegelenk. Z Orthop 134: 238–245
34. Scuderi G, Cuomo F, Scott WN (1992): Lateral release and proximal realignment for patella subluxation and dislocation. J Bone Joint Surg Am 70: 856–861
35. Zeichen J, Lobenhoffer P, Bosch U, Friedemann K, Tschern H (1998) Mittelfristige Ergebnisse der operativen Therapie der Patellaluxation durch proximale Rekonstruktion nach Insall. Unfallchirurg 101: 446–453

Springer Medizin-Nachschlagewerke elektronisch für unterwegs

Ab sofort sind fünf Springer Medizin-Nachschlagewerke elektronisch in einer PDA-Version (Portable Digital Assistant) verfügbar. Dazu gehören das Springer Lexikon Medizin sowie Der Große Reuter, das Springer Wörterbuch Medizin, Springer Großwörterbuch Medizin und das Springer Taschenwörterbuch Medizin. Die neuen eBooks aus dem Springer Medizin Verlag laufen auf allen gängigen PDAs wie Palm und Pocket PC, auf Smartphones und dem PC. Sie sind im Internet unter www.med4mobile.de in einem auf medizinische Software für mobile Geräte spezialisierten Online-Shop zu kaufen.

In der multimedialen PDA-Version des Lexikons und der Wörterbücher kann der Nutzer unterwegs jederzeit auf medizinische Fachbegriffe zugreifen. Eine intuitive und nutzerfreundliche Bedienung garantiert eine komfortable Suche mit schnellen Suchergebnissen. Über eine Nachschlagen-Funktion kann der Nutzer aus einem Werk heraus direkt in einem anderen eBook nachschlagen. Lesezeichen und persönliche Kommentare sind weitere Nutzungsmöglichkeiten.

Um ein eBook auf einem Gerät zum Laufen zu bringen, muss zunächst die kostenlose Lesesoftware Mobipocket Reader installiert sein. Diese kann direkt im Internet-Shop heruntergeladen werden. Der Nutzer hat über eine gemeinsame Bibliothek auf alle von ihm installierten eBooks Zugriff. Bei der Bestellung geben Kunden dann zur Freischaltung ihres eBooks eine gerätespezifische Identifikationsnummer an, die sie in der Lesesoftware nachschlagen.

Bezahlt werden kann bei med4mobile alternativ per Überweisung (Vorkasse) oder elektronisch über den Zahlungsservice PayPal, der auch Zahlungen per Kreditkarte abwickelt. Wird PayPal gewählt, so steht das eBook sofort zum Download bereit. Zieht ein Kunde eine direkte Überweisung vor, so wird sein eBook freigeschaltet, sobald die Zahlung eingegangen ist.

Springer hat in den letzten Jahren kontinuierlich sein Publikationsangebot im

Nachschlagebereich ausgebaut, insbesondere für den Bereich Medizin. Das Springer Lexikon Medizin liefert Patienten, Ärzten, Medizinstudenten und medizinischem Hilfspersonal umfassende und vertiefende Informationen zu allen Themenbereichen der Medizin. In der gedruckten Version umfasst es auf 2.400 Seiten mehr als 80.000 Stichwörter, 2.800 farbige Abbildungen und Tabellen und wird ergänzt durch 44 ausführliche Essays zu wichtigen gesundheitlichen Fragen. All diese Informationen sind auch in der eBook-Version verfügbar. Die DVD-Version bietet darüber hinaus Features wie Videoclips. Die Reihe der Springer Wörterbücher Medizin sind Nachschlagewerke in unterschiedlichen Ausgaben, je nach fachlichem Anspruch: vom zweisprachigen Großwörterbuch bis zur rein deutschen Kompaktversion.